# ОКТ: новые горизонты

TRADOMED INVEST 30 ЛЕТ ОБЪЕДИНЯЕМ ЛУЧШИХ!

**Сателлитный симпозиум компании «Трейдомед Инвест», организованный в рамках 19-й Всероссийской научно-практической конференции с международным участием «Современные технологии лечения витреоретинальной патологии». Конференция состоялась 1-2 апреля 2022 г. в г. Уфе.**

***Президиум:*** д.м.н. П.Л. Володин (Москва), д.м.н. Д.С. Мальцев (Санкт-Петербург).

***Модератор:*** д.м.н. П.Л. Володин

С первым докладом на тему «Место макрофагоподобных клеток сетчатки среди клинических биомаркеров ретинальных венозных окклюзий» от группы авторов выступил д.м.н. Д.С. Мальцев. Макрофагоподобные клетки сетчатки (МПК) представляют собой звездчатые, угловатые, подвижные клетки на внутренней поверхности сетчатки. Впервые описаны и визуализированы при помощи клинического ОКТ OPTOVUE в 2021 году.

Активация пула МПК является характерным признаком синдрома множественных проходящих белых пятен (MEWDS). В ранние сроки после манифестации определяется значительное количество этих клеток; в течение месяца происходит снижение количества МПК до состояния, сопоставимого с парным глазом. Таким образом, МПК могут служить маркером прогрессирования MEWDS.

Автор обратил внимание, что не при всех увеитах МПК демонстрируют динамику.

Известно также, что активация пула МПК сопровождает конверсию непролиферативной диабетической ретинопатии в ПДР, при этом движущей силой изменений пула МПК являются ишемия и воспаление.

Далее д.м.н. Д.С. Мальцев остановился на роли МПК при окклюзиях вен сетчатки. В исследовании приняли участие 36 пациентов (21 мужчина и 15 женщин), средний возраст — 49 лет. У пациентов отсутствовали аномалии витреоретинального интерфейса, которые могли повлиять на визуализацию МПК. Среднее время после ретинальных венозных окклюзий — 25 дней; 28 случаев окклюзии ветви ЦВС, 8 — окклюзии ЦВС. Наряду со стандартным офтальмологическим обследованием пациентам проведена ОКТ-А с визуализацией в режиме En Face для оценки плотности МПК на пораженном глазу в сравнении со здоровым глазом, плотности в зоне окклюзии в сравнении с непораженной зоной, а также для определения связи плотности МПК с различными анатомическими параметрами: центральной толщиной сетчатки (ЦТС), толщиной сосудистой оболочки, ишемическим статусом по площади неперфузии, остротой зрения, сроком окклюзии, площадью окклюзии, субфовеальной жидкостью.

Исследование продемонстрировало примерно трехкратное увеличение плотности клеток в пораженном глазу по сравнению с парным. Однако анализ вышеперечисленных параметров показал, что ни один из них, кроме субфовеальной жидкости, не показал связи с плотностью МПК. Субфовеальная жидкость является самостоятельным биомаркером воспалительного компонента в патогенезе ретинальных венозных окклюзий (РВО), а также связана с повышенными концентрациями ICAM-1, IL-6 и MCP-1, т.е. молекул, отвечающих за воспалительный компонент в патогенезе РВО.

Подводя итог докладу, автор подчеркнул, что патогенетические изменения при РВО связаны с активацией МПК сетчатки; роль МПК как критерия ответа на лечение может представлять практический интерес, но требует дальнейшего изучения; МПК сетчатки могут претендовать на роль биомаркера воспаления в патогенезе РВО, что может влиять на выбор предпочтительной терапии.

С докладом на тему «Новые возможности ОКТ-ангиографии» выступила Е.В. Ерохина (Калуга). Оптическая когерентная томография в ангиорежиме является базовым инструментом исследования пациентов с различной офтальмопатологией. ОКТ-А позволяет исследовать сосуды сетчатки без применения красителей. Метод дает возможность построения карт плотности сосудистых сплетений сетчатки, осуществлять автоматическое измерение площади зон неперфузии, исследовать площадь ФАЗ, выполнять автоматическое измерение площади неовасулярных мембран, проводить анализ динамики сосудистых изменений при повторных визитах.

С появлением на рынке прибора Solix (Optovue, США) появилась возможность получать ОКТ ангиограммы более высокого разрешения и размера. Характеристики томографа следующие: скорость сканирования — 120 000 А-сканов/сек.; ангио-ОКТ сканы от 3x3 мм до 12x12 мм; ангио-ОКТ монтаж (Angio Montage) 4 скана 9x9 мм — размер монтажа приблизительно 18x18 мм; угол обзора при монтаже 4 скана 9x9 мм около 55°; HD ангио-ОКТ для зоны сканирования 3x3 мм с усреднением 4 последовательных ангио-ОКТ сканов. Ангио-аналитика для ангио-сканов: макулярной области 6.4x6.4 мм, ДЗН 6.0x6.0 мм. Новый алгоритм исследования 3D PAR 2.0 позволяет лучше нивелировать проекционные артефакты в наружных отделах сетчатки, обеспечивает более точную сегментацию сосудистых сплетений, более точно рассчитывает сосудистую плотность.

Наибольший интерес, подчеркнула докладчик, представляет широкопольная ОКТ-ангиография (угол обзора до 55°). В получении изображения 18x18 мм используются 4 последовательных ОКТ А-сканов 9x9 мм, которые автоматически сопоставляются.

На клинических примерах автор продемонстрировала возможности прибора. Клинический пример тромбоза центральной вены сетчатки OS: пациент К., 47 лет. 5 суток от начала манифестации заболевания; OD МКО3 0,9, OS МКО3 0,7. ОКТ А скан позволяет четко детализировать микроциркуляторное сосудистое русло на площади 18x18 мм. Пациенту проводилось консервативное лечение, что по данным широкопольной ОКТ-ангиографии (Angio Montage 18x18 мм) привело к изменению плотности сосудистого русла, выпрямлению сосудов и уменьшению их калибра.

Стандартный протокол ОКТ-А исследования позволяет получить данные о плотности сосудистых сплетений, толщину сетчатки в макулярной области, площадь фовеальной васкулярной зоны и оценить данные в динамике. В клиническом примере речь идет об увеличении плотности глубокого сосудистого сплетения на OS, отеке ДЗН, снижении плотности сосудистых сплетений в перипапиллярной области. Исследование в динамике показало, что несмотря на уменьшение толщины сетчатки, плотность сосудистых сплетений макулярной области существенно не изменилось.

Структурное ОКТ на 5-е сутки позволило выявить диффузный отек сетчатки с ишемией на уровне внутреннего ядерного и наружного плексиформного слоев, отслойку НСС в пределах парафовеа; на 7-е сутки — уменьшение отека сетчатки, высоты и распространенности отслойки с сохранением локальных зон ишемии на уровне внутреннего ядерного слоя, уменьшение ишемии на уровне наружного плексиформного слоя, неоднородная рефлективность наружного ядерного слоя. На 16-е сутки отек сетчатки и отслойка НСС купировались, уменьшилась ишемия на уровне внутреннего ядерного слоя с элевацией плексиформного слоя в проекции, визуализируется дистрофия наружных сегментов фоторецепторов в пределах парафовеа с альтерацией эллипсоидной зоны.

Динамика ишемии в режиме En Face с сегментацией на уровне глубокого сосудистого сплетения: на 5-е сутки обнаружено ишемическое поражение сетчатки по типу папоротниковидного паттерна; на 16-е сутки на фоне проведенной терапии ситуация значительно улучшилась.

При исследовании в режиме Custom сегментации выявлены изменения в толще волокон Генле, отмечалось усиление рефлективности. Волокна Генле представляют собой отростки нервных клеток, соединяющие фоторецепторные и биполярные клетки, располагающиеся вокруг фовеальной ямки радиально по окружности 360°, образуя солнцеподобную структуру. Волокна Генле располагаются под углом по отношению к нижележащим слоям сетчатки. Было выявлено соответствие изменений в проекции волокон Генле дистрофическим изменениям фоторецепторного слоя, а также соответствие функциональных и структурных изменений. Выявлены также макрофагоподобные клетки.

Далее автор привела клинический пример ретиноваскулита OU, клинический пример ювенильного ретиношизиса OU.

В заключение Е.В. Ерохина подчеркнула, что ОКТ-А в настоящее время представляет собой наиболее информативный метод диагностики, позволяющий получить исчерпывающую информацию о состоянии структур глазного дна при локализации патологического процесса в пределах заднего отрезка глаза, является адекватной альтернативой ФАГ. Важнейшее преимущество ОКТ-А — определение глубины поражения благодаря возможности послойной сегментации в автоматическом или ручном режиме. Новый алгоритм получения изображения за счет высококачественной визуализации сосудистого русла сетчатки позволяет выявлять минимальные изменения, а также новые биомаркеры, сопровождающие различные заболевания сетчатки и зрительного нерва.

Д.м.н. Д.С. Мальцев продолжил работу симпозиума. От группы авторов им был сделан доклад на тему «Молчание мембран». «Молчащая» ХНВ представляет собой ХНВ 1 типа, которая расположена под пигментным эпителием и, по данным ОКТ в рамках наблюдательного периода, не демонстрирует экссудативной активности до 6 месяцев и более. «Молчащие» ХНВ могут расти и приводить к локальному снижению светочувствительности сетчатки и метаморфопсиям. Частота встречаемости — около 2% пациентов с ВМД. Такие ситуации до появления активности не требуют активного лечения, инъекций ингибиторов ангиогенеза. По одним данным, экссудация может проявиться в 30% случаев в течение 2 лет; по другим — риск конверсии может составлять от 6,6% в течение 12 месяцев до 80% в течение 10 месяцев наблюдения.

Такой разброс данных требует адекватной оценки риска конверсии. Авторами была проанализирована собственная база данных, в которую вошли 10 пациентов (11 глаз) с «молчащей» ХНВ и 16 пациентов (17 глаз) с активной ХНВ, получавших инъекции ингибиторов ангиогенеза. Срок наблюдения первой группы пациентов составил минимум 6 месяцев.

Разница между «молчащей» и активной мембраной по результатам ОКТ-А: у пациентов с активной ХНВ наблюдается большое количество субретинальной жидкости; сосудистая плотность «молчащей» ХНВ выше, чем у активной ХНВ, при этом разница составляет примерно 20%; для активной ХНВ характерна гиперпроницаемость пигментного эпителия сетчатки; активная мембрана демонстрирует более выраженное изменение пигментного эпителия в зоне локализации мембраны, соответствующей повреждению.

В заключение докладчик отметил, что в исследовании не было случаев конверсии «молчащей» мембраны в активную; «молчащие» мембраны характеризуются «стушеванной» сосудистой картиной на ОКТ-А, количественно интерпретируемой как увеличение сосудистой плотности мембраны. Причиной такой картины является удовлетворительное состояние ПЭС, который в свою очередь поддерживает функции наружной сетчатки. Этот факт соответствует лучшей картине состояния ПЭС над «молчащими» мембранами по данным других методов визуализации (ОКТ-трансиллюминация, АФ, ИК-СЛО). ОКТ/ОКТ-А является достаточным инструментом для верификации «молчащих» мембран. Причинно-следственные связи (фактическая причина «молчания») нуждаются в дальнейшем изучении.

Е.В. Ерохина представила сообщение «Воспаление или дистрофия? Клинический случай». Пациентка Б., 55 лет обратилась в клинику с жалобами на низкое зрение, темные округлые пятна перед OU. Зрение OU резко снизилось в течение одного дня, при этом двумя неделями ранее пациентка перенесла ОРЗ с приемом системных антибактериальных препаратов (амоксиклав). Семейный анамнез: данные о наличии наследственной патологии отсутствуют; соматический статус: тахиаритмия; периодически принимает анаприлин; гипертоническую болезнь, сахарный диабет и онкологические заболевания пациентка отрицает.

По данным стандартного офтальмологического исследования выявлена низкая ОЗ: OD = 0,1 н/к, OS = 0,2 н/к; ультразвуковое исследования макулярной области OU показало проминирующие очаги, стекловидное тело сохраняло прозрачность.

Биомикроскопия переднего отрезка OU патологических изменений не выявила. Фундус-фото OU: ДЗН — бледно-розовый, границы четкие, в макулярной области перипапиллярно в назальном сегменте и по ходу височных сосудистых аркад — множественные отслойки нейросенсорной сетчатки (НСС) различного размера и формы; OS — в верхне-темпоральном сегменте по ходу верхне-височной сосудистой аркады — миелиновые волокна.

Смешанная фоновая АФ в проекции отслоек НСС: в маулярной области гипо-АФ в центральной части со слабой гипер-АФ по периферии; перипапиллярно, по ходу сосудистых аркад и парамакулярно в темпоральной области гипер-АФ в центральной части очагов с гипо-АФ ободком.

СОКТ OU: отслойки НСС с удлинением и усилением рефлективности наружных сегментов фоторецепторов, гиперрефлективный материал по задней поверхности нейросенсорной сетчатки, мелкистомный отек.

По результатам флюоресцентной ангиографии выявлено слабое прокрашивание отслоек нейросенсорной сетчатки в позднюю фазу.

Ангиография с индоцианином зеленым ранняя фаза OU: в макулярной области и парамакулярно в темпоральном сегменте определяются очаги блокады фоновой флюоресценции; поздняя фаза OU: в макулярной области сохраняется очаг фоновой флюоресценции с уменьшением площади, парамакулярно и по ходу сосудистых аркад патологической флюоресценции не выявлено.

Лабораторные исследования выявили признаки перенесенного воспалительного процесса. Таким образом, проведенные исследования не дали ответа на вопрос о дистрофическом или воспалительном характере процесса. В итоге был поставлен диагноз «идиопатическая острая экссудативная полиморфная вителлиформная макулопатия (ИОЭПВМ)» — редкое двустороннее заболевание, связанное с острым снижением зрительных функций в результате формирования множественных отслоек нейросенсорной сетчатки в заднем полюсе глаза и по ходу сосудистых аркад с последующей их резорбцией и накоплением в их проекции липофусцина. На сегодняшний день известно о 22 установленных случаях ИОЭПВМ. По мнению ряда авторов, неустановленная генетическая предрасположенность может провоцироваться воспалительным или инфекционным агентом.

Особенности заболевания: средний возраст пациентов — 40 лет; страдают оба пола; отсутствие отягощенного анамнеза по наследственным заболеваниям; билатеральный характер; симметричные изменения; отсутствие экссудативной реакции в стекловидном теле; вариабельные сроки течения заболевания (спонтанное разрешение в срок от нескольких месяцев до нескольких лет); возможны рецидивы; осложнения редки; прогноз — относительно благоприятный.

Патогенетически обоснованного лечения не существует; эффективность местных и системных ГКС не доказана; ИВВ импланта дексаметазона — неэффективно.

Проведенное лечение: ГКС — дексаметазон 0,5% парабульбарно 1 р/д, дексаметазон 0,1% инстилляции в конъюнктивальную полость 4 р/д, дексаметазон 0,4% на 200,0 физраствора внутривенно капельно, со снижением дозировки с 24 до 2 мг; НПВС — диклофенак 2,5% — 3,0 мл внутримышечно 1 р/сутки; противовирусные — валацикловир 1000 мг 3 р/сутки; антигистаминные — лоратидин по 1 таблетке 1 р/сутки; диуретики — диакарб 25 мг по 1 таблетке 2 р/сутки; препарат калия — аспаркам по 1 таблетке 3 р/сутки.

Консервативное лечение привело к улучшению зрительных функций, жалобы на нечеткое изображение сохранялись, отслойки стали больше по распространенности, сохранялся кистозный отек сетчатки, отмечалось увеличение толщины хориоидеи, увеличение количества и площади отслоек НСС.

Контрольный осмотр (2 месяца с момента манифестации): пациентка отметила улучшение зрения, уменьшение количества пятен перед OU; МКО3 OU = 0,8; по данным фундус-фото OU: уменьшение количества отслоек НСС, уменьшение площади центральных отслоек НСС с накоплением липофусцина в нижних сегментах, точечные отложения липофусцина в зонах ранее существовавших отслоек НСС; КВ-АФ: усиление гипер-АФ в нижней части центральных отслоек НСС, точечные очаги гипер-АФ перипапиллярно, по ходу сосудистых аркад.

СОКТ (2 месяца с момента манифестации): OU — уменьшение высоты и распространенности отслоек НСС в заднем полюсе глаза, кистозный отек резорбировался, увеличение гиперрефлективного материала под сетчаткой, снижение толщины хориоидеи.

En Face Outher Retina OU: отслойки НСС перипапиллярно и по ходу височных аркад резорбировались, сохранялись отслойки НСС в заднем полюсе глаза с уменьшением площади и отложением гиперрефлективного материала под сетчаткой с формированием уровня.

Данные офтальмологического исследования (4 месяца с момента манифестации): МКО3 OU = 0,8; пациентка активных жалоб не предъявляла; фундус-фото OU: сохранение отслоек НСС в заднем полюсе глаза с уменьшением их площади с увеличением липофусцина под НСС, сохранялись точечные фокусы липофусцина по ходу сосудистых аркад; КВ-АФ: усиление гипер-АФ с увеличением ее площади в проекции макулярных отслоек НСС; точечные очаги гипер-АФ перипапиллярно, по ходу сосудистых аркад с усилением свечения.

СОКТ: уменьшилась толщина хориоидеи, сохранялась субфовеальная отслойка НСС, гиперрефлективный материал под сетчаткой субфовеально и парамакулярно в темпоральной области.

Таким образом, подвела итог докладу автор, выявленные дистрофические изменения могут быть спровоцированы перенесенным воспалительным процессом; на начальной стадии развития заболевания существуют трудности в верификации диагноза, и только мультимодальный подход обеспечивает полноту картины и позволяет поставить диагноз. Пациентам с данной патологией необходимо проведение генетического исследования для исключения аутосомно-рецессивной бестрофинопатии, а также углубленного общеклинического исследования для исключения паранеопластической этиологии.

Несмотря на улучшение зрительных функций, эффективность противовоспалительной терапии сомнительна. Пациенты с данной патологией требуют динамического наблюдения вседствие длительного течения заболевания, вероятности рецидивов и возможности развития осложнений.

Доклад на тему «Перфузия радужной оболочки после селективной лазерной трабекулопластики: данные ОКТ-А» от группы авторов представил д.м.н. Д.С. Мальцев. Селективная лазерная трабекулопластика (СЛТ) позволяет достичь 20% снижения ВГД; может быть использована вместо первой линии терапии; может применяться повторно, в том числе как единственный метод лечения; позволяет снизить фармакологическую нагрузку и частоту нежелательных явлений, связанных с применением капель; снижает зависимость от комплаенса; имеет хороший профиль безопасности; возможность повторения процедуры необходимое количество раз для поддержания гипотензивного эффекта.

Механизм действия СЛТ: гидродинамические изменения в области Шлеммова канала, отражающие увеличение оттока.

Одним из методов прогнозирования максимального гипотензивного эффекта является структурная ОКТ переднего сегмента с целью визуализации гиперрефлективных включений во влаге передней камеры после процедуры СЛТ. Значительное количество включений является признаком хорошего гипотензивного эффекта, в том числе для долгосрочного прогноза.

ОКТ-А 3x3 мм позволяет получить качественное изображение сосудистой сети радужки. Области применения: передние увеиты — динамика воспаления в передней камере; сосудистая сеть птеригиума, оценка риска прогрессирования; неоваскуляризация радужной оболочки; новообразования радужной оболочки.

Далее Д.С. Мальцев остановился на результатах собственного исследования с целью определения возможности использования ОКТ-А у пациентов с открытоугольной глаукомой под консервативной терапией, не достигших целевого ВГД после проведения СЛТ. Изображение, получаемое с помощью ОКТ-А, бинаризировалось, скелетонизировалось, оценивалось количество пикселей, соответствующих скелетонизированным сосудам. Общая протяженность сосудов, отраженная в пикселях, возрастает на следующий день после проведения СЛТ, снижается к 7 дню, оставаясь на незначительно более высоком уровне по сравнению с исходным показателем, при этом уровень ВГД остается стабильно низким. У пациента с отсутствием гипотензивного эффекта изображение сосудов радужной оболочки практически не меняется.

Анализ связи изменения ВГД и показателя васкулярности показал, что ни возраст, ни базовое ВГД, ни его изменение не связаны с показателем васкулярности. Отдаленный результат ВГД к 1-му месяцу после процедуры связан как с исходной васкулярностью, так и с ее изменениями в ранние сроки после процедуры, что, по мнению авторов, отражает один из механизмов действия СЛТ.

Важным вопросом применения ОКТ-А является ее воспроизводимость, однако, существует ряд ограничений: результаты ОКТ-А зависят от пигментации радужной оболочки; результаты ОКТ-А зависят от ширины зрачка и требуют стандартизации условий освещенности.

Таким образом, заключает автор свой доклад, после проведения СЛТ усиление перфузии радужной оболочки, вероятно связанное с транзиторной воспалительной реакцией, может быть обнаружено с помощью ОКТ-А и выраженность этой реакции может быть использована в прогнозировании гипотензивного эффекта СЛТ. ОКТ радужной оболочки является воспроизводимой методикой, позволяющей выявлять признаки воспаления в переднем сегменте и проводить его количественную оценку.

Заключительный доклад симпозиума на тему «Периферическая ОКТ: показать все, что скрыто» сделал к.м.н. Т.Б. Шаимов (Челябинск). «Золотым стандартом» диагностики дальней периферии сетчатки во многих странах мира является склеральная депрессия. Метод контактный, не комфортный для пациента, в России склеральная депрессия не нашла широкого применения.

Периферическая ОКТ является объективным методом оценки состояния сетчатки в любой точке глазного дна; метод требует хороших навыков работы с томографом, дает возможность визуализировать мельчайшие ретинальные разрывы и отслойки сетчатки на ранних стадиях; метод безопасный, быстрый, позволяет проводить исследования на узком зрачке.

Визуализация стекловидного тела при использовании томографа Optovue в режиме Enhanced HD Line дает возможность определять наличие тракций, выявлять опасные дегенерации, а также прогнозировать развитие ретинальных разрывов. Автор, ссылаясь на данные литературы, обратил внимание, что задняя отслойка стекловидного тела является критическим случаем, приводящим к развитию ретинальных разрывов и отслойки сетчатки.

Американская академия офтальмологии со ссылкой на авторов доклада рекомендовала проводить ОКТ всем пациентам с подозрением на дегенерацию сетчатки.

Далее автор привел примеры различных видов дегенерации сетчатки.

Инееподобная (снежковидная) дегенерация: скопления интраретинальных осложнений, повышение рефлективности нейросенсорной сетчатки (уплотнение), отсутствие витреоретинальных тракций и разрывов. Отсутствуют показания к лазерной коагуляции.

Решетчатая дегенерация: уплотнение и истончение сетчатки, по краям — витреоретинальные сращения, мощные тракции встречаются редко; могут формироваться атрофические разрывы. Имеются относительные показания к лазерной коагуляции.

Дегенерация «след улитки»: многочисленные несквозные поверхностные дефекты, со временем переходит в решетчатую дегенерацию, отсутствие выраженной тракции и сквозных разрывов. Отсутствуют показания к лазерной коагуляции.

«След улитки» атипичный: массивное витреоретинальное сращение, кольцевидные сквозные ретинальные разрывы, локальная отслойка сетчатки по всей протяженности дегенерации. Показания к лазерной коагуляции.

«Белое без давления»: по данным ОКТ — участки повышенной рефлективности на уровне эллипсоидного слоя, без нарушений витреоретинального интерфейса, без проминенции, отслоения/расслоения сетчатки. Отсутствуют показания к лазерной коагуляции.

Преимуществами периферической ОКТ являются определение скрытых ретинальных разрывов, прогнозирование угрозы развития разрывов, документация изменений периферической сетчатки (Patient education).

Определение скрытых ретинальных разрывов. Периферический замаскированный разрыв. Клинический случай 1: мелкий ретинальный разрыв в пределах атрофического очага, выраженная витреоретинальная тракция по краю разрыва, из-за отсутствия зоны аутоограничения — угроза развития отслойки сетчатки. Клинический случай 2: на фоне сотовидной дегенерации ретинальный разрыв с локальной отслойкой сетчатки, не видимый при офтальмоскопии; мощная витреоретинальная тракция малой площади — риск увеличения отслойки сетчатки в ближайшее время. Имеются показания к лазерной коагуляции. Клинический случай 3: ретинальный разрыв с локальной отслойкой сетчатки на фоне начальной решетки визуально не определяется, выявлен случайно во время сканирования. Имеются показания к лазерной коагуляции.

Прогнозирование угрозы развития разрывов. Клапанный ретинальный разрыв: на вершине клапана определяется ретинальный пучок, в подавляющем большинстве случаев является результатом задней отслойки стекловидного тела, существует угроза регматогенной отслойки сетчатки. Экстренные показания к лазерной коагуляции.

Ретинальный пучок: основная причина развития клапанных разрывов, представляет опасность при задней отслойке стекловидного тела, вызывает фотопсии у пациентов с ЗОСТ. Имеются относительные показания к лазерной коагуляции.

Некистовидный ретинальный пучок: поверхностное витреоретинальной сращение, встречается у 72% людей, является врожденной особенностью витреоретинального интерфейса, не приводит к отслойке сетчатки, рекомендуется наблюдать. Отсутствуют показания к лазерной коагуляции.

Кистовидный ретинальный пучок: витреоретинальное сращение с интраретинальными полостями, встречается у 5% людей и у 10% пациентов с отслойкой сетчатки, вероятность отслойки сетчатки 0,28% (1981), при задней отслойке стекловидного тела может приводить к клапанным разрывам. Имеются относительные показания к лазерной коагуляции.

Документация изменений периферической сетчатки (Patient education). Остаточные витреоретинальные контакты: пациенты с задней отслойкой стекловидного тела в первые недели предъявляют жалобы на световые вспышки (чаще в височном поле зрения); ОКТ-сканирование у 100% пациентов определяет наличие остаточных витреоретинальных контактов (в верхненосовых и носовых квадрантах), вызывающих световые вспышки. Их документирование улучшает понимание, позволяет ответить на вопросы пациента относительно причин фотопсий, улучшает приверженность пациента к дальнейшему сотрудничеству с врачом.

В заключение к.м.н. Т.Б. Шаимов напомнил, что периферическая ОКТ — метод неинвазивной прижизненной визуализации ретинальных дегенераций и разрывов; с помощью современных ОКТ-систем высокого разрешения возможно визуализировать изменения, не определяемые офтальмоскопически. Информативность и гистологическая достоверность определяют высокий потенциал этой методики и возможность ее использования в рутинной практике. Доказательный подход в лазерной хирургии сетчатки значительно увеличивает качество оказания медицинской помощи пациентам с ПВХРД.

*Материал подготовил* ***Сергей Тумар***

TRADOMED INVEST

Инновационные методы диагностики и лечения патологий сетчатки

Оптический когерентный томограф нового поколения SOLIX

- Повышенная скорость сканирования — 120 000 А-сканов в секунду
- Встроенная фундус-камера
- Диапазон сканирования в режиме ангио-ОКТ — от 3x3 до 18x18 мм
- Размер зоны сканирования в аксиальном направлении — 6,25 мм
- Полноразмерное сканирование передней камеры
- Оптическая пахиметрия, картирование эпителия

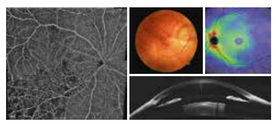

SOLIX OPTOVUE

Уникальная навигационная лазерная система Navilas 577s

NAVILAS® 577s

- Жёлтый 577 нм лазер с микроимпульсным режимом
- Высокая точность и скорость лечения за счет трекинга и цифрового картирования сетчатки
- Повышенная клиническая эффективность и максимальный комфорт пациента
- Полностью бесконтактное лазерное лечение сетчатки в центре и на периферии

Бесконтактный объектив для периферии

Цветная и ИК-визуализация

OD-OS RETINA NAVIGATION COMPANY

Реклама

109147, Москва, ул. Марксистская, д. 3, стр. 1, офис 412. Тел.: (495) 662-78-66
E-mail: info@tradomed-invest.ru www.tradomed-invest.ru