https://doi.org/10.17116/oftalma2018134156-62

Оценка эффективности YAG-лазерного витреолизиса на основе объективной количественной оценки плавающих помутнений в стекловидном теле

В.А. ШАИМОВА[1, 2], Т.Б. ШАИМОВ[2], Р.Б. ШАИМОВ[2], А.Ю. ГАЛИН[2], Ж.А. ГОЛОЩАПОВА[1], П.К. РЫЖКОВ[3], А.В. ФОМИН[4]

[1]ГБУЗ «Многопрофильный центр лазерной медицины» Минздрава Челябинской области, пр-кт Победы, 287, Челябинск, 454138, Российская Федерация; [2]ООО «ЦЕНТР ЗРЕНИЯ», Комсомольский пр-кт, 99, Челябинск, 454021, Российская Федерация; [3]Глазная клиника ООО «Центр ФИС», ул. Трифоновская, 11, Москва, 125171, Российская Федерация; [4]ФГБНУ «НИИ глазных болезней», ул. Россолимо, 11, А, Б, Москва, 119021, Российская Федерация

Цель — разработка методов оценки эффективности YAG-лазерного витреолизиса плавающих помутнений стекловидного тела. **Материал и методы.** Под нашим наблюдением находились 144 пациента (173 глаза) в период с 01.09.16 по 31.01.18, которым проведен YAG-лазерный витреолизис. Возраст пациентов составлял от 34 до 86 лет (в среднем 62,7±10,2 года), мужчин было 28 (19,4%), женщин — 116 (80,6%). Проведены традиционные и дополнительные методы обследования: ультрасонография (B-scan plus Accutome, США), оптическая биометрия (Lenstar 900, «Haag-Streit», Швейцария), спектральная оптическая когерентная томография с использованием томографа RTVue XR Avanti («Optovue», США) в режимах Enhanced HD Line, 3D Retina, 3D Widefield MCT, 3D Retina, Cross Line, Angio Retina, сканирующая лазерная офтальмоскопия (СЛО) с помощью системы Navilas 577s. Лазерный витреолизис выполнен с применением оборудования Ultra Q Reflex («Ellex», Австралия). **Результаты.** Представлены методы объективной количественной и качественной оценки артефактной тени плавающих помутнений с помощью спектрального оптического когерентного томографа RTVue xR Avanti с использованием алгоритма для автоматического определения зон неперфузии в режимах Angio Retina, HD Angio Retina и функции измерения площади фовеальной аваскулярной зоны (FAZ) входящего в состав программного обеспечения Angio Analytics. СЛО на системе Navilas 577s была использована как метод визуализации плавающих помутнений и артефактной тени в поверхностных слоях сетчатки до оперативного лечения и после проведения YAG-лазерного витреолизиса. **Заключение.** Представленные методы количественной и качественной оценки артефактной тени плавающих помутнений в слоях сетчатки являются перспективными и могут иметь большое клиническое значение для динамического наблюдения, оптимизации показаний к лечению и оценки эффективности YAG-лазерного витреолизиса. Необходимы дальнейшие исследования эффективности лазерного витреолизиса при плавающих помутнениях стекловидного тела.

***Ключевые слова**: кольцо Weiss, лазерный витреолизис, Navilas 577s, деструкция стекловидного тела, задняя отслойка стекловидного тела.*

Evaluation of YAG-laser vitreolysis effectiveness based on quantitative characterization of vitreous floaters

V.A. SHAIMOVA[1, 2], T.B. SHAIMOV[2], R.B. SHAIMOV[2], A.YU. GALIN[2], ZH.A. GOLOSHCHAPOVA[1], P.K. RYZHKOV[3], A.V. FOMIN[4]

[1]Multipurpose Laser Medicine Center, Ministry of Health of the Chelyabinsk Region, 287 Pobedy prospect, Chelyabinsk, Russian Federation, 454138; [2]«Tsentr Zreniya» LLC, 99 Komsomolsky prospect, Chelyabinsk, Russian Federation, 454021; [3]Eyecare Clinic «Center FIS» LLC, 11 Trifonovskaya St., Moscow, Russian Federation, 125171; [4]Research Institute of Eye Diseases, 11 A, B Rossolimo St., Moscow, Russian Federation, 119021

Purpose. To develop methods for evaluating effectiveness of YAG-laser vitreolysis of vitreous floaters. **Material and methods.** The study included 144 patients (173 eyes) who had underwent YAG-laser vitreolysis and were under observation from 01.09.16 to 31.01.18. The patients were 34 to 86 years old (mean age 62.7±10.2 years), 28 (19.4%) patients were male, 116 (80.6%) — female. All patients underwent standard and additional examination: ultrasonography (Accutome B-scan plus, U.S.A.), optic biometry (Lenstar 900, Haag-Streit, Switzerland), spectral optical coherence tomography using RTVue XR Avanti scanner (Optovue, U.S.A.) in modes Enhanced HD Line, 3D Retina, 3D Widefield MCT, Cross Line, Angio Retina, and scanning laser ophthalmoscopy (SLO) using Navilas 577s system. Laser vitreolysis was performed using the Ultra Q Reflex laser (Ellex, Australia). **Results.** This paper presents methods of objective quantitative and qualitative assessment of artifactual shadows of vitreous floaters with spectral optical coherence tomographic scanner RTVue xR Avanti employing an algorithm of automatic detection of non-perfusion zones in modes Angio Retina, HD Angio Retina, as well as foveal avascular zone (FAZ) measurement with Angio Analytics® software. SLO performed with Navilas 577s was used as method of visualizing floaters and artifactual shadows in retinal surface layers prior to surgical treatment and after YAG-laser vitreolysis. **Conclusion.** Suggested methods of quantitative and qualitative assessment of artifactual shadows of the floaters in retinal layers are promising and may prove to be highly relevant for clinical monitoring of patients, optimization of treatment indications and evaluating effectiveness of YAG-laser vitreolysis. Further research of laser vitreolysis effectiveness in patients with vitreous floaters is necessary.

***Keywords:** weiss ring, laser vitreolysis, Navilas 577s, myodesopsia, posterior vitreous detachment.*

Для корреспонденции:
Шаимова Венера Айратовна — д.м.н.
e-mail: shaimova.v@mail.ru

© Коллектив авторов, 2018

Плавающие помутнения в стекловидном теле являются одной из существенных патологий в офтальмологии и причиняют зрительный дискомфорт значительному количеству пациентов.

Плавающие помутнения (*англ.* floaters), или «мушки» (*лат. muscae volitantes*), в основном возникают в результате деструктивных изменений стекловидного тела, синерезиса, задней отслойки стекловидного тела (ЗОСТ) [1—3]. Многие пациенты не предъявляют жалоб, поэтому им не требуется лечение, однако в некоторых случаях плотные или большие помутнения, попадающие в поле зрения, причиняют значительные неудобства в повседневной жизни, могут стать физически и психологически изнурительными [2, 4]. По данным B. Webb [5], плавающие помутнения вызывают беспокойство у 76% пациентов и значительно снижают качество жизни у 33% из них. Согласно работе A. Wagle и соавт. [6], пациенты с выраженными симптомами плавающих помутнений готовы пожертвовать 1,1 года из каждых 10 лет оставшейся жизни, чтобы избавиться от дискомфорта, обусловленного плавающими помутнениями. Выраженность зрительного дискомфорта зависит от расположения помутнения относительно зрительной оси, от размера, массы помутнения, расстояния от сетчатки, индивидуальной чувствительности [1].

В настоящее время существует два основных метода лечения плавающих помутнений: задняя витрэктомия и YAG-лазерный витреолизис, при этом у каждого из методов есть свои показания, осложнения, отсутствуют рандомизированные доказательства эффективности какого-либо из методов [2—4].

По данным ряда авторов, задняя витрэктомия обеспечивает полное устранение плавающих помутнений, но, учитывая инвазивный характер операции, опасность развития осложнения в виде эндо-фтальмита, разрывов, отслойки сетчатки, катаракты, необходимо использовать его при значительных нарушениях зрения [2, 7].

В настоящее время YAG-лазерный витреолизис можно рассматривать как альтернативный метод лечения симптоматических плавающих помутнений [4, 8, 9], имеющий ряд преимуществ: неинвазивный характер процедуры, низкий процент осложнений, отсутствие послеоперационных ограничений, экономическую целесообразность [7, 8]. Возрождение YAG-лазерного витреолизиса стало возможным в связи с разработкой специальной системы Reflex (лазер Ultra Q Reflex), позволяющей установить коаксиальное (соосное) освещение, когда его источник находится на одной оптической оси с микроскопом щелевой лампы и рабочим лазерным лучом [7].

Механизм лазерного витреолизиса на современном этапе заключается в вапоризации, которая происходит за счет оптического пробоя, когда за короткое время на площади 4—8 мкм формируется электромагнитное поле высокой частоты с температурой более 4000 °С, образуется плазма и помутнение стекловидного тела превращается в газ [7].

В настоящее время существует потребность в методах объективной оценки плавающих помутнений стекловидного тела для динамического наблюдения, выбора тактики лечения. Выявлено, что плавающие помутнения ухудшают зрение за счет артефактной тени [1, 3], падающей на оптическую зону сетчатки, и образования скотомы от плавающих помутнений — «floater scotoma» [10].

Однако в литературе данная проблема освещена недостаточно, отсутствуют методы объективного количественного определения плавающих помутнений стекловидного тела [1, 4, 11] и представлены только единичные работы по изучению контрастной чувствительности [2], визуализации артефактной тени в слоях сетчатки от плавающих помутнений до оперативного лечения и после проведения хирургического лечения — задней витрэктомии [3].

В связи с этим необходимость выявления методов объективной качественной и количественной оценки эффективности YAG-лазерного лечения имеет высокую актуальность.

Цель нашей работы — разработка методов оценки эффективности YAG-лазерного витреолизиса плавающих помутнений стекловидного тела.

Материал и методы

Под нашим наблюдением находились 144 пациента (173 глаза) в период с 01.09.16 по 31.01.18, которым проведен YAG-лазерный витреолизис. Возраст пациентов варьировал от 34 до 86 лет (в среднем 62,7±10,2 года, Me (LQ; UQ) 61,0 (56; 68)), мужчин было 28 (19,4%), женщин — 116 (80,6%).

Обследование пациентов при первичном обращении и после YAG-лазерного витреолизиса включало традиционные и дополнительные методы: ультрасонографию («B-scan plus Accutome», США), оптическую биометрию (Lenstar 900, «Haag-Streit», Швейцария), спектральную оптическую когерентную томографию (ОКТ) с использованием томографа RTVue XR Avanti («Optovue», США) в режимах Enhanced HD Line, 3D Retina, 3D Widefield MCT, 3D Retina, Cross Line, Angio Retina, сканирующую лазерную офтальмоскопию (СЛО) с помощью системы Navilas 577s.

Критериями для проведения YAG-лазерного витреолизиса явились: наличие симптоматического плавающего помутнения по типу кольца Weiss, расположенного не менее 3 мм от сетчатки и 5 мм от хрусталика, ЗОСТ, адекватное состояние пациента [7, 8]. Статистическую обработку материала проводили с помощью программного обеспечения Excel (Microsoft Office Professional 2013, «Microsoft», США) и Statistica 12.5 SP1 («StatSoft», США).

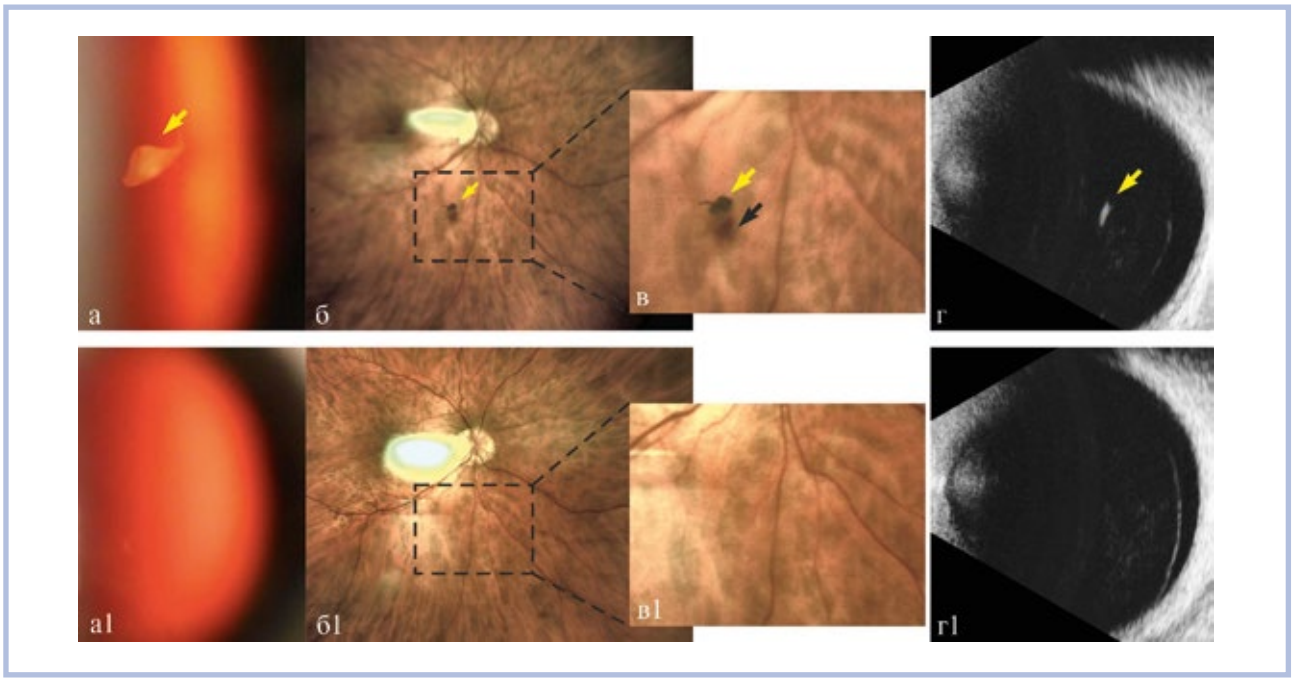

Рис. 1. **Мультимодальное изображение плавающего помутнения стекловидного тела по типу кольца Weiss правого глаза пациентки *Г.* 62 лет до операции и после YAG-лазерного витреолизиса.**

В верхней части рисунка изображения до операции: а — цветная фотография стекловидного тела: определяется плотное помутнение неправильной формы по типу кольца Weiss (указано желтой стрелкой) в нижнем сегменте глазного яблока; б — широкопольное цветное изображение глазного дна на системе Navilas 577s: в нижнем сегменте, рядом с сосудистой аркадой, плавающее помутнение, создающее тень на поверхности сетчатки; в — увеличенный участок данного изображения — плавающее помутнение (указано желтой стрелкой) и создаваемая им тень на поверхности сетчатки (указано черной стрелкой); г — ультрасонографический снимок глаза: подвижная гиперэхогенная структура (указана желтой стрелкой) размером 2,4×0,6 мм на фоне частичной отслойки задней гиалоидной мембраны (ЗГМ) расположена на расстоянии 5,7 мм от сетчатки, вокруг множественные точечные гиперэхогенные деструктивные изменения стекловидного тела. В нижней части рисунка изображения правого глаза после YAG-лазерного витреолизиса: а1 — фотография стекловидного тела: отсутствие плотного помутнения по типу кольца Weiss; б1, в1 — цветное изображение глазного дна на системе Navilas 577s: отсутствие кольца Weiss и тени на поверхности сетчатки; г1 — ультрасонографический снимок глаза: единичные точечные гиперэхогенные структурные изменения на фоне частичной отслойки ЗГМ.

Результаты

Анализ рефракции 173 глаз выявил эмметропию в 18 (10,4%), миопию — в 124 (71,7%), гиперметропию — в 31 (17,9%). При этом миопия слабой степени наблюдалась в 42 (24,3%) глазах, средней степени — в 29 (16,8%), высокой степени — в 53 (30,6%), гиперметропия слабой степени отмечена в 26 (15,0%) глазах, средней степени — в 5 (2,9%). Артифакия определена в 34 (19,7%) глазах.

Комплексное обследование перед лечением выявило следующую сопутствующую патологию глаз: несквозной ламеллярный макулярный разрыв — в 2 глазах, начальную катаракту — в 127, возрастную макулярную дегенерацию ранней стадии — в 27; периферические дегенерации — в 116 глазах: решетчатую дегенерацию — в 8, клапанный разрыв — в 3, дырчатый разрыв с «крышечкой» — в 4, кистовидную дегенерацию — в 12, «белое без давления» — в 10, сотовидную дегенерацию — в 27, «инееподобную» дегенерацию — в 7, периферические друзы — в 45 глазах. Произведена периферическая барьерная лазерная коагуляция сетчатки в 15 глазах за 1 мес до проведения YAG-лазерного витреолизиса.

Лазерный витреолизис плавающих помутнений проведен на 173 глазах. Технические параметры метода: длина волны 1064 нм, длительность импульса 4 нс, диаметр пятна 8 мкм, энергия лазерного воздействия 5—7 мДж. Начинали работать с малой энергии (3 мДж), затем увеличивали ее до появления симптомов вапоризации (появление хорошо различимых пузырьков). При необходимости использовали режим двойного и тройного импульсов, общее количество импульсов 36—414, максимальная суммарная энергия одной процедуры лечения 2116 мДж. Учитывая большой объем плавающих помутнений в 46 глазах, YAG-лазерный витреолизис был проведен в несколько сеансов: 2 сеанса на 34 глазах, 3 сеанса — на 11, 5 сеансов — на 1 глазу. У 32 пациентов прооперированы оба глаза. Во время проведения лазерного витреолизиса использовали контактные линзы Peyman-18, Karickhoff-21, Karickhoff-25 off-axis («Ocular», США).

Пациентов обследовали до операции, на следующий день, через 7 дней, 1, 3, 6 мес и 1 год после вмешательства. Во время операции получили два осложнения: частичную дисцизию задней капсулы в виде круглого окошечка и ретинальное точечное

TRADOMED INVEST

25 лет с Вами!

Инновационные методы диагностики и лечения плавающих помутнений стекловидного тела

Оптический когерентный томограф RTVue-100 XR с функцией ОКТ-ангиографии

Программа Angio Analitics — количественный анализ сосудов сетчатки

- Измерение площади неоваскулярных мембран
- Послойные карты плотности сосудов в фовеолярной зоне
- Карта плотности сосудов ДЗН
- Измерение плотности сосудов в парафовеолярной зоне
- Автоматическое построение графиков исследуемых параметров





OPTOVUE

Комбинированная лазерная система SLT&YAG Tango Reflex

Полностью интегрированная комбинированная лазерная система Tango Reflex объединяет SLT-лазер для лечения глаукомы с YAG-лазером для переднего отдела глаза.

Благодаря уникальной технологии освещения Reflex впервые было получено бестеневая визуализация стекловидного тела, позволившая эффективно проводить удаление плавающих помутнений стекловидного тела (ППСТ) — YAG-лазерный витреолизис.

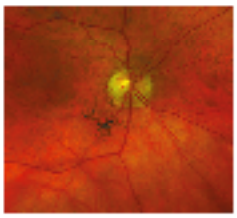

До вмешательства

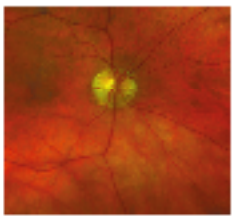

После витреолизиса

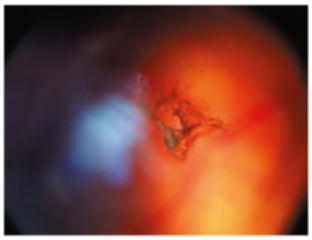

Технология Reflex

- Прекрасная визуализация ППСТ, расположенных в средних и глубоких отделах стекловидного тела
- Дает представление о пространственном окружении, расстояния сетчатки
- Высокий контраст ППСТ на фоне красного рефлекса

ellex

109147, Москва, ул. Марксистская, д. 3, стр. 1, офис 412. Тел./факс: (495) 662-75-66
E-mail: info@tradomed-invest.ru www.tradomed-invest.ru

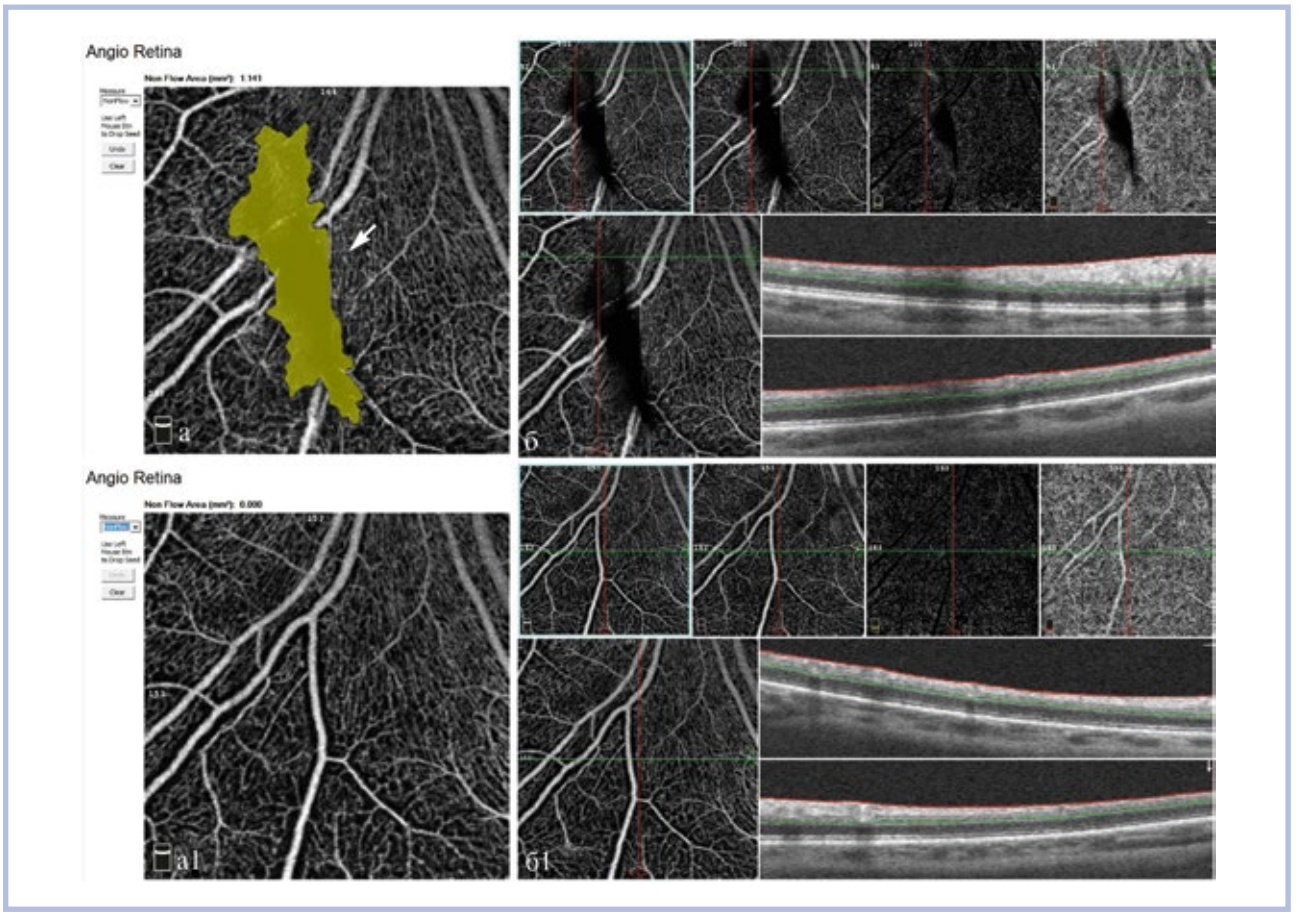

Рис. 2. **Количественная и качественная послойная оценка наличия артефактной тени от плавающего помутнения по типу кольца Weiss методом ОКТ-ангиографии до и после YAG-лазерного витреолизиса левого глаза пациентки *М.* 60 лет.**

а — изображение на уровне внутренней пограничной мембраны (поверхностное внутреннее сосудистое сплетение): определяется артефактная тень площадью 1,141 мм^2 в виде ложной зоны неперфузии, соответствующая проекции кольца Weiss; б — автоматическая послойная сегментация сосудистых сплетений программного обеспечения AngioVue до оперативного лечения: во всех слоях определяется ложная зона неперфузии; а1 — изображение на уровне внутренней пограничной мембраны (поверхностное внутреннее сосудистое сплетение): отсутствует артефактная тень в виде ложной зоны неперфузии кольца Weiss; б1 — автоматическая послойная сегментация сосудистых сплетений программного обеспечения AngioVue после YAG-лазерного витреолизиса: отсутствие ложной зоны неперфузии во всех слоях.

кровоизлияние в нижневнутреннем сегменте в 3 мм от зрительного нерва. Ввиду незначительности осложнений, зрительные функции остались прежними. Эффективность проведенного лечения оценивали по результатам анкетирования пациентов и объективным данным: по фоторегистрации, изображению СЛО на системе Navilas 577s, ультразвуковому исследованию, ОКТ-ангиографии.

Результаты объективной качественной оценки методом визуализации состояния плавающего помутнения до операции и после YAG-лазерного витреолизиса представлены в виде мультимодального изображения на **рис. 1**. Кроме представленного метода визуализации плавающих помутнений и артефактной тени на поверхностные слои сетчатки, методом сканирующей лазерной офтальмоскопии нами проведены исследования возможности количественной оценки артефактной тени в слоях сетчатки с помощью спектрального оптического когерентного томографа RTVue xR Avanti («Optovue», США) в режимах Angio Retina и HD Angio Retina для определения площади ложной зоны неперфузии (**рис. 2**), а также функции автоматического измерения площади (**рис. 3**) фовеальной аваскулярной зоны (FAZ) входящего в состав версии 2017.1.151 программного обеспечения Angio Analytics.

Обсуждение

В проведенном исследовании представлен метод объективной количественной оценки размеров артефактной тени от плавающего помутнения на сетчатку, который имеет большое клиническое значение для динамического наблюдения, оптимизации показаний к лечению и оценки эффективности YAG-лазерного витреолизиса.

Исследования ряда авторов установили положительную корреляцию между количественными показателями ультрасонографии, контрастной чувствительности и качеством жизни [12].

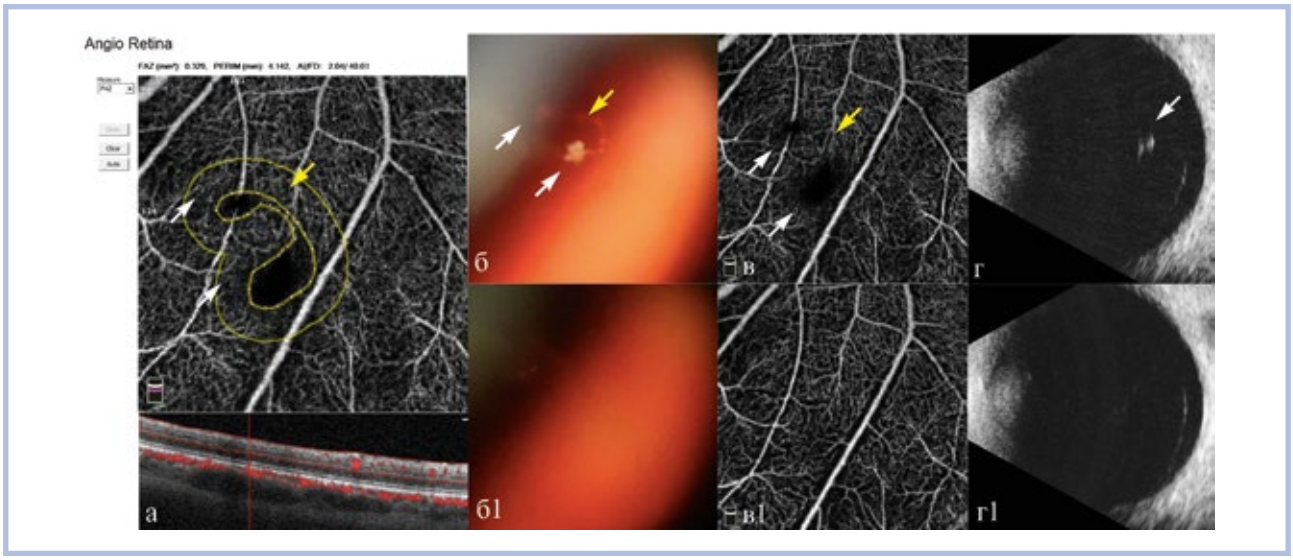

Рис. 3. **Мультимодальное изображение артефактной тени кольца Weiss до и после YAG-лазерного витреолизиса левого глаза пациентки *С.* 58 лет.**

Левая часть рисунка: а — скан ОКТ-ангиографии в режиме Angio Retina: на уровне внутренних слоев нейросенсорной сетчатки (поверхностное внутреннее сосудистое сплетение) определяется артефактная тень в виде зоны ложного участка неперфузии в проекции кольца Weiss площадью 0,329 мм^2.
В верхней части рисунка представлены изображения до операции: б — цветная фотография стекловидного тела: определяются два плотных помутнения неправильной формы, соединенные между собой в виде тонкой нитевидной структуры (кольцо Weiss), в нижненосовом сегменте; в — артефактная тень (указана белыми стрелками), полутень (указана желтой стрелкой) от соединяющей структуры на ОКТ-ангиографии в режиме Angio Retina, соответствующая проекции кольца Weiss; г — ультрасонографический снимок глаза: подвижная гиперэхогенная структура размером 1,5×1,7 мм на фоне частичной отслойки ЗГМ расположена на расстоянии 4,2 мм от сетчатки, вокруг множественные точечные гиперэхогенные деструктивные изменения стекловидного тела. В нижней части рисунка изображения после YAG-лазерного витреолизиса: б1 — фотография прозрачного стекловидного тела; в1 — скан ОКТ-ангиографии на уровне внутренней пограничной мембраны: отсутствие артефактной тени в виде ложной зоны неперфузии; г1 — ультрасонографический снимок глаза: единичные точечные гиперэхогенные изменения на фоне частичной отслойки ЗГМ.

В последние годы широкое распространение получила спектральная ОКТ в связи с неинвазивностью и детальной послойной визуализацией структур внутриглазных оболочек [13, 14].

Появились первые работы, в которых ОКТ использована как средство визуализации, объективной и качественной оценки затенения в виде скотомы в оптической области сетчатки от помутнений стекловидного тела [3, 10, 15], а также детальной оценки архитектоники кортикальных слоев стекловидного тела и витреоретинального интерфейса не только центральной, но и периферических зон с помощью режима Enhanced HD Line [16]. L. Huang и соавт. [3] показали наличие артефактной тени от плавающего помутнения в стекловидном теле при совместном применении спектральной ОКТ и сканирующей лазерной офтальмоскопии до оперативного лечения и выявили отсутствие затенения после витрэктомии.

Определить площадь артефактной тени от плавающего помутнения по типу кольца Weiss в слоях сетчатки нам удалось, используя современный томограф RTVue xR Avanti («Optovue», США) с алгоритмом для автоматического определения зон неперфузии в режимах Angio Retina и HD Angio Retina с функцией измерения площади фовеолярной аваскулярной зоны (FAZ), входящей в состав программного обеспечения Angio Analytics.

Выводы

1. Применение алгоритма автоматического определения площади аваскулярных зон сетчатки с помощью программного обеспечения Angio Analytics на томографе RTVue xR Avanti («Optovue», США) позволяет произвести количественную оценку площади артефактной тени плавающих помутнений стекловидного тела, проявляющейся на ОКТ-ангиограммах в виде ложной зоны неперфузии.

2. Представленный метод количественной оценки плавающего помутнения по артефактной тени в слоях сетчатки является перспективным и может иметь большое клиническое значение для динамического наблюдения, оптимизации показаний к лечению и оценки эффективности YAG-лазерного витреолизиса, но требует дальнейшего изучения данной проблемы.

Участие авторов:

Концепция и дизайн исследования: В.Ш., Т.Ш., А.Г.

Сбор и обработка материала: А.Г., Т.Ш., Р.Ш., Ж.Г.

Написание текста: В.Ш., Т.Ш., Р.Ш., П.Р.

Редактирование: В.Ш., П.Р., А.Ф.

Авторы заявляют об отсутствии конфликта интересов.

ЛИТЕРАТУРА/REFERENCES

1. Milston R, Madigan MC, Sebag J. Vitreous floaters: Etiology, diagnostics, and management. *Surv Ophthalmol.* 2016;61(2):211-227. https://doi.org/10.1016/j.survophthal.2015.11.008
2. Sebag J, Yee KM, Wa CA, Huang LC, Sadun AA. Vitrectomy for floaters: prospective efficacy analyses and retrospective safety profile. *Retina.* 2014; 34(6):1062-1068. https://doi.org/10.1097/iae.0000000000000065
3. Huang LC, Yee K, Wa CA, Nguyen JN, Sadun AA, Sebag J. *Vitreous Floaters and Visiond-Current Concepts and Management Paradigms.* In: Sebag J, ed. Vitreous — in Health and Disease. New York: Springer; 2014. https://doi.org/10.1007/978-1-4939-1086-1_45
4. Ivanova T, Jalil A, Antoniou Y, Bishop PN, Vallejo-Garcia JL, Patton N. Vitrectomy for primary symptomatic vitreous opacities: an evidence-based review. *Eye (Lond).* 2016;30(5):645-655. https://doi.org/10.1038/eye.2016.30
5. Webb BF. Prevalence of vitreous floaters in a community sample of smartphone users. *Int J Ophthalmol.* 2013;6(3):402-405. https://doi.org/10.3980/j.issn.2222-3959.2013.03.27
6. Wagle AM, Lim WY, Yap TP, Neelam K, Au Eong KG. Utility values associated with vitreous floaters. *Am J Ophthalmol.* 2011;152(1):60-65. https://doi.org/10.1016/j.ajo.2011.01.026
7. Karickhoff JR. *Laser Treatment of Eye Floaters.* Washington: Medical Publishing LLC; 2005.
8. Shah CP, Heier JS. YAG Laser Vitreolysis vs Sham YAG Vitreolysis for Symptomatic Vitreous Floaters: A Randomized Clinical Trial. *JAMA Ophthalmol.* 2017;135(9):918-923. https://doi.org/10.1001/jamaophthalmol.2017.2388
9. Little HL, Jack RL. Q-switched neodymium: YAG laser surgery of the vitreous. *Graefes Arch Clin Exp Ophthalmol.* 1986;224(3):240-246. https://doi.org/10.1007/bf02143063
10. Schwartz SG, Flynn HW, Fisher YL. «Floater scotoma» demonstrated on spectral domain optical coherence tomography and caused by vitreous opacification. *Ophthalmic Surg Lasers Imaging Retina.* 2013;44(4):415-418. https://doi.org/10.3928/23258160-20130715-14
11. Vandorselaer T, Van De Velde F, Tassignon MJ. Eligibility criteria for Nd-YAG laser treatment of highly symptomatic vitreous floaters. *Bull Soc Belge Ophtalmol.* 2001;280:15-19.
12. Mamou J, Wa CA, Yee KM, Silverman RH, Ketterling JA, Sadun AA, Sebag J. Ultrasound-based quantification of vitreous floaters correlates with contrast sensitivity and quality of life. *Invest Ophthalmol Vis Sci.* 2015;56(3):1611-1617. https://doi.org/10.1167/iovs.14 —15414
13. Huang D, Swanson EA, Lin CP, Schuman JS, Stinson WG, Chang W, Hee MR, Flotte T, Gregory K, Puliafito CA, Fujimoto JG. Optical coherence tomography. *Science.* 1991;254(5035):1178-1181.
14. Adhi M, Duker JS. Optical coherence tomography — current and future applications. *Curr Opin Ophthalmol.* 2013;24(3):213-221. https://doi.org/10.1097/icu.0b013e32835f8bf8
15. Kennelly KP, Morgan JP, Keegan DJ, Connell PP. Objective assessment of symptomatic vitreous floaters using optical coherence tomography: a case report. *BMC Ophthalmol.* 2015;15:22. https://doi.org/10.1186/s12886-015-0003-5
16. Shaimova V. *Peripheral Retinal Degenerations: Optical Coherence Tomography and Retinal Laser Coagulation.* Cham: Springer International Publishing; 2017.

Поступила 18.01.18