Практический семинар «Навигационное лечение сетчатки»

Сателлитный симпозиум компании «Трейдомед Инвест» в рамках программы Всероссийской научно-практической конференции с международным участием «Лазерная интраокулярная и рефракционная хирургия»

29 апреля, 2023 г.

г. Санкт-Петербург

Президиум: *профессор А.С. Измайлов (Санкт-Петербург), к.м.н. Т.Б. Шаимов (Челябинск)*

Открывая работу симпозиума, профессор А.С. Измайлов обратил внимание участников, что в течение последних лет в отношении лазерной коагуляции сетчатки наблюдается уклон в сторону более щадящих методов нанесения апликатов. «Действительно, термическое воздействие на сетчатку — это атрофическое изменение ткани на морфологическом уровне. Одно дело, когда такое вмешательство позволяет достичь неплохих результатов в будущем в плане сохранения анатомии, другое дело — когда вмешательство приводит к снижению чувствительности сетчатки. Известно, что обычная «решетка» в макуле по протоколам ETDRS показала определенную эффективность: при диабетическом макулярном отеке в два реже имеет место умеренная потеря зрения. Но необходимо понимать, что в то время, когда проводилось исследование, существовал определенный уровень техники, диагностики и знаний по проблеме. Иными словами, специалисты до конца не понимали, какие параметры прибора стоит использовать в том или ином случае. В итоге на сетчатку оказывалось довольно грубое воздействие, приводящее к определенным побочным эффектам: после каждой «решетки» средняя чувствительность сетчатки в макуле снижалась на несколько децибел, что сказывалось на качестве зрения. Понимание того, что с течением времени атрофия может прогрессировать, привело к появлению «мягкой макулярной решетки» — более деликатных лазерных коагулятов. Однако исследования показали, что «мягкая макулярная решетка» проигрывала в эффективности модифицированной решетке ETDRS, более грубому воздействию, т.е. ситуация с отеком сетчатки разрешалась хуже.

К.м.н. Т.Б. Шаимов (Челябинск), профессор А.С. Измайлов (Санкт-Петербург)

На сегодняшний день широко применяются комбинированные методы лечения центральных патологий: на первом этапе лечения используются ингибиторы, которые прекращают рост новообразованных сосудов, при этом кровеносная система глаза, в первую очередь сетчатки, сохраняет полноценное функционирование. Также уменьшается отек, восстанавливается работа клеток; на втором этапе проводят деликатное лазерное лечение, опираясь на ОКТ диагностику.

Таким образом, щадящие методики имеют право на существование, в чем мы сегодня убедимся».

С докладом «Роль навигации и ай-трекинга в современной офтальмологии» выступил М.А. Панин (Германия). Навигация применяется в нейрохирургии, оториноларингологии, ортопедии, имплантологии, онкологии, эндоскопии, офтальмологии.

Navilas — первый в мире навигационный лазер с встроенной фундус-камерой, произведенный немецкой компанией OD-OS. Современная система Navilas 577s позволяет интегрироваться в цифровую систему клиники, обеспечивает наиболее эффективное, безопасное и безболезненное лечение, обладает высокой производительностью при низкой утомляемости пациента.

Результаты исследований продемонстрировали клиническую эффективность, скорость проведения лазерной процедуры и комфорт при использовании системы Navilas. Эти преимущества достигаются за счет высокой точности и возможности работать как с контактной линзой, так и с бесконтактным объективом (+28% по сравнению с обычным лазером); более высокой производительности (+25% импульсов за -30% времени); необходимый эффект лечения достигается за меньшее количество сеансов лазерной коагуляции (-42%), при этом пациент испытывает меньше болевых ощущений.

Прибор прекрасно зарекомендовал себя в таких направлениях, как телекоммуникационная медицина, дополненная реальность, симуляция лечения для обучения молодых специалистов. Возможен импорт диагностических данных с любого прибора (ОКТ, ФАГ, ангио-ОКТ) для более точного определения зон последующей коагуляции, экспорт детального отчета о проведенной операции с фотографиями «до и после» и выделенными зонами лечения, а также возможность проведения микроимпульсного лечения. Система ай-трекинга позволяет контролировать положение глаза по всем трем измерениям, положение лазерного луча относительно глаза как при коротких экспозициях (при более мягком лечении), так и при более длительных экспозициях (20 и 120 мс). Нанесение импульсов происходит в полуавтоматическом режиме, равномерно, движения глаза компенсированы.

Благодаря телемедицине процесс обучения происходит не только «на месте», но и в удаленном режиме. Обучающиеся быстро осваивают тонкости лазерного лечения: проведение вмешательства на периферии и в центре, переход от фокальной лазеркоагуляции сетчатки к микроимпульсной и т.д.

В качестве выводов автор отметил следующее: навигация — это инструмент, а не замена врача; цель — снижение роли человеческого фактора; навигация — уже стандарт для таких отраслей офтальмологии, как имплантация ИОЛ, рефракционная хирургия, диагностика сетчатки, хирургия сетчатки, лазерное лечение сетчатки.

Д.В. Халеева (Тамбов) выступила с докладом «Эффективность навигационного лазерного субпорогового воздействия при длительно существующей ЦСХРП». ЦСХРП — заболевание, относящееся к спектру пахихориоидальных состояний; входит в число наиболее распространенных, угрожающих зрению ретинопатий; поражает чаще мужчин молодого и среднего возраста, приводит к ухудшению качества жизни, реже — к снижению работоспособности; в 10-20% случаев приводит к рецидивам и хроническому течению.

Субретинальная жидкость (СРЖ) является общим признаком ЦСХРП, а также фактором снижения зрения, появления метаморфопсий и центральных скотом. При давности нейроретинальной отслойки более 6 недель происходит отек и альтерация фоторецепторов, приводящие к снижению зрения. Важным прогностическим показателем является абсорбция СРЖ, при быстром ее купировании пациенты имеют хорошие результаты.

Варианты лечения: фокальная лазеркоагуляция (ФЛК), фотодинамическая терапия (ФДТ), субпороговое микроимпульсное лазерное воздействие (СМИЛВ). Проведение ФЛК сопряжено с риском повреждения фовеолы, риском формирования рубцовых изменений и хориоидальной неоваскуляризации сетчатки.

Более целенаправленное лазерное лечение обеспечивает применение навигационной системы Navilas 577s благодаря использованию технологии отслеживания взгляда на основе предварительного планирования. Navilas 577s — желтый лазер с длиной волны 577 нм, обеспечивающий минимальное поглощение желтым пигментом ксантофиллом, что позволяет проводить лечение вблизи фовеа; энергия лазера подается короткими импульсами (5-15%), что обеспечивает максимальную безопасность, высокую селективность в отношении клеток пигментного эпителия.

Цель исследования заключалась в определении эффективности и безопасности лазерного лечения длительно существующих случаев хронической ЦСХРП. В исследовании участвовал 21 пациент (21 глаз) в возрасте от 24 до 59 лет с длительностью жалоб 6-16 месяцев; критерии включения: длительное течение заболевания (более 6 месяцев), центральная толщина сетчатки (ЦТС) — более 500 мкм; критерии исключения: формирование неоваскуляризации, другая офтальмопатология.

Кроме стандартных методов исследования пациентам проводили компьютерную микропериметрию центральной области сетчатки на микропериметре MAIA, спектральную ОКТ и ОКТ в режиме ангиографии на томографе RTVue-100XR Avanti по протоколам Retina Map, Radial Lines, Angio Retina 3x3 мм и 6x6 мм, 3D Wide Field.

На первом этапе лечения пациентам выполняли цифровую фоторегистрацию глазного дна, далее — накладывали ОКТ-сканограмму, выполненную в режиме 3D Wide Field, до полного совпадения; после установления зон безопасности и подбора мощности в режиме титрации проводили микроимпульсное воздействие по всем зонам отслойки нейроретины с использованием от 30% мощности тестового коагулята.

Анализ лечения проводился через 1, 2, 6 и 12 месяцев; в 7 случаях был выполнен второй сеанс СМИЛВ (не ранее, чем через 1 месяц после первого); рецидив заболевания отмечался в 1 случае спустя 11 месяцев.

Через 1 месяц наблюдалось уменьшение толщины сетчатки с 430 мкм до 230 мкм, отмечался полный регресс субретинальной жидкости; прибавка ОЗ в среднем составила 2 строчки — с 0,5 до 0,7; по данным микропериметрии чувствительность сетчатки в центре увеличилась с 21,7 dB до 26 dB.

Таким образом, микроимпульсное лазерное воздействие на навигационной лазерной установке Navilas 577s показало свою эффективность при лечении длительно существующей хронической ЦСХРП. Использование метода навигационной хирургии желтым лазером с индивидуальным подбором параметров лазерного излучения позволило получить положительные анатомические (по данным ОКТ) и функциональные (по остроте зрения и микропериметрии) результаты при лечении данной категории больных. Микроимпульсное воздействие не вызывало осложнений и может быть рекомендовано для лечения длительно существующей ЦСХРП. Однако такое лечение целесообразнее проводить в более ранние сроки, когда повреждение фоторецепторов носит минимальный характер, что обеспечит получение более функциональных результатов.

По окончании доклада доктор Д.В. Халеева провела мастер-класс «Планирование и симуляция лечения в микроимпульсном режиме при ЦСХРП» с применением навигационного желтого лазера со встроенной фундус-камерой. На первом этапе проводилась фоторегистрация, далее — наложение ОКТ-сканограммы на изображение глазного дна, а также осуществлялось планирование операции. Доктор закрыла зоны, предназначенные для операции, и при помощи титрования возле аркад были нанесены 4-5 коагулятов. Д.В. Халеева обратила внимание на то, что титрование всегда проводится за центральной зоной.

После окончания подготовительного этапа проводится активация лазера. Хирург задает прибору параметры титрования: как правило титрование начинается с 500 мДж и меняется до появления едва видимого лазер-коагулята, что определяет уровень воздействия при проведении операции. Затем в автоматическом режиме следует сама операция. Коагуляция проводится в шахматном порядке для исключения перегрева сетчатки.

К.м.н. Т.Б. Шаимов (Челябинск) представил доклад «Навигационная лазерная коагуляция периферических ретинальных дистрофий». Идеальной лазерной коагуляцией для пациента является вмешательство, обеспечивающее безопасность, быстроту, комфорт, безболезненность и наглядность. Немаловажным условием успеха лечения является удобство работы для врачей. Одним из преимуществ лазерной системы Navilas является эргономичность. Это, прежде всего, заключается в отсутствии окуляров — изображение выводится на монитор, оснащенный системой touch screen. Лазер Navilas оборудован бесконтактным модулем Wide Field Non-Contact, исключающим прикосновение к глазу во время проведения лазерной коагуляции. Пациент находится в комфортных условиях, т.к. имеет возможность моргать, двигать глазами, благодаря наличию в программном обеспечении прибора высокочастотного трекинга. Трекинг отслеживает движения глаз пациента, что гарантирует безошибочное, «прицельное» лазерное воздействие.

Неоспоримым преимуществом системы Navilas по сравнению с традиционным лазером является безболезненность операции, о чем свидетельствуют многочисленные опросы пациентов. По данным «счетчика боли» болевые ощущения при применении Navilas 577s находятся на уровне VAS 2.4 ±1.6, при применении традиционной лазерной системы с длиной волны 577 нм — 7.1±2.0.

Преимущество в скорости автор продемонстрировал на клиническом примере пациента с периферическим ретинальным клапанным разрывом. В лазере Navilas применяется автоматическая система доставки лазерной энергии с минимальными промежутками между импульсами. По словам доктора, время обработки одного сектора занимает около 1 минуты.

После завершения вмешательства у пациента есть возможность визуально ознакомиться с результатами операции.

Результаты исследований, направленных на определение оптимальной экспозиции, которые были проведены авторами, показали, что качество коагуляции при 20 и 30 мс сравнимо с качеством коагуляции, выполненной с экспозицией в 100 мс, при этом болезненность при 20/30 мс и большей мощности значительно ниже, чем при 100 мс и меньшей мощности.

Данные литературы также показывают, что экспозиция 20/30 мс комфортнее для пациента, при этом при сохранении эффективности уменьшается объем поражения сетчатки, сохраняется значительная способность сетчатки к регенерации.

К.м.н. Т.Б. Шаимов провел мастер-класс на навигационном желтом лазере со встроенной фундус-камерой «Планирование и симуляция лечения периферического разрыва». На начальном этапе делается снимок сетчатки для получения изображения участка дегенерации; определяются зоны безопасности. Для подбора мощности, по опыту автора, используются три точки. Мощность, при которой получен коагулят 1 степени, будет использоваться при лазерном вмешательстве. Определяется зона периферической коагуляции — коагуляты наносятся по краю дегенерации, при этом прибор синхронизирует и соотносит изображения.

В режиме «лечение» происходит наложение сохраненного изображения на реальное изображение глазного дна. Благодаря системе ай-трекинга пациент находится в комфортных условиях: может моргать и совершать глазами незначительные движения. Завершается операция повторным фотографированием. К.м.н. Т.Б. Шаимов напомнил, что при экспозиции в 20/30 мс, которая в большинстве случаев используется автором, вмешательство проходит безболезненно для пациентов.

Материал подготовил
Сергей Тумар
Фото предоставлено компанией «Трейдомед Инвест»

TRADOMED INVEST

Инновационные методы диагностики и лечения патологий сетчатки

Оптический когерентный томограф нового поколения SOLIX

- Повышенная скорость сканирования — 120 000 А-сканов в секунду
- Встроенная фундус-камера
- Программное обеспечение MCT (Motion Correction Technology) — алгоритмы сканирования для пациентов с плохой фиксацией взора
- Диапазон сканирования в режиме ангио-ОКТ — от 3x3 до 18x18 мм
- Размер зоны сканирования в аксиальном направлении — 6,25 мм
- Программа AngioAnalitics™ для количественного анализа сосудов сетчатки
- Полноразмерное сканирование передней камеры
- Оптическая пахиметрия, картирование эпителия и стромы роговицы в зоне диаметром 10 мм

SOLIX OPTOVUE

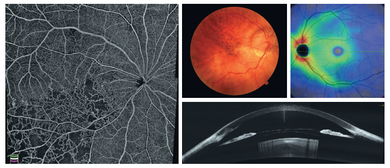

Уникальная навигационная лазерная система с интегрированной фундус-камерой

NAVILAS® 577s

- Жёлтый 577 нм лазер с микроимпульсным режимом
- Цифровое планирование операции с выделением зон защиты ДЗН и фовеа
- Высокоточный трекинг обеспечивает повышенную безопасность при работе в центре сетчатки
- Автоматизированное нанесение апликатов в шахматном порядке на 44% быстрее, что сокращает время процедуры и повышает комфорт для пациента
- Повышенная клиническая эффективность и гибкость благодаря жёлтой длине волны и микроимпульсному режиму
- Возможность проведения полностью бесконтактной коагуляции (как в центре, так и на периферии)

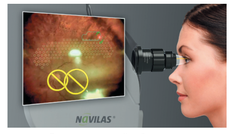
Бесконтактный объектив для периферии

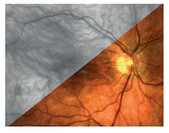
Цветная и ИК-визуализация

OD-OS RETINA NAVIGATION COMPANY

Реклама

109147, Москва, ул. Марксистская, д. 3, стр. 1, офис 412. Тел.: (495) 662-78-66
E-mail: publication@tradomed-invest.ru www.tradomed-invest.ru