Микроимпульс в лечении ранних стадий глаукомы

В рамках программы IV Всероссийской научно-практической конференции с международным участием «Лечение глаукомы: инновационный вектор — 2023» 17 февраля 2023 г. состоялся сателлитный симпозиум «Микроимпульс в лечении ранних стадий глаукомы», организатором которого выступила компания «Трейдомед Инвест».

Открыл работу симпозиума доклад на тему «Проспективное исследование электрофизиологических параметров сетчатки до и после воздействия микроимпульсного лазера при глаукоме на глазах с высокими зрительными функциями», который представила И.А. Казеннова (Оренбург). Минимум жалоб и неяркая клиническая симптоматика у больных с начальной стадией ПОУГ затрудняют раннюю диагностику; традиционно используемые методы исследования (офтальмоскопия, периметрия) субъективны и основаны на выявлении определенной потери зрительных функций. С учетом того, что клинические регистрируемые изменения в поле зрения выявляются при потере около 40% зрительных волокон, вызывает сомнение кажущееся отсутствие более ранних функциональных расстройств. Повышенное ВГД вследствие изменений дренажной системы глаза признается ведущим, но не единственным фактором риска развития ПОУГ. Важную роль в апоптозе нейронов сетчатки при глаукоме играет ишемия/реперфузия. По данным литературы, недостаточно изученный патогенез ПОУГ обуславливает необходимость дифференциальной диагностики заболевания с другими оптиконейропатиями. Несмотря на прогресс в исследовании структурных изменений в ДЗН и перипапиллярной сетчатке методом ОКТ и ОКТ-А, ранняя функциональная диагностика глаукомы остается весьма проблематичной.

И.А. Казеннова (Оренбург), Т.Е. Сурова (Псков), к.м.н. М.М. Правосудова (Санкт-Петербург)

Цель исследования — оценить информативность электрофизиологических методов исследования для ранней диагностики ПОУГ и наблюдения за динамикой глаукомного процесса, проследить взаимосвязь между электрофизиологическими показателями и уровнем ВГД до и после мЦФК.

В исследовании приняли участие 5 пациентов (1 женщина и 4 мужчины), ранее не оперированные по поводу глаукомы; средний возраст 65 лет; МКОЗ 0,6 и выше; ПОУГ II стадии.

Обследование: визометрия, тонометрия по Маклакову и iCare, периметрия, ОКТ УПК, ОКТ ДЗН+ганглиозного слоя сетчатки; оценка электрофизиологических функций сетчатки на аппарате Diopsys Nova (паттерн-ЭРГ (ПЭРГ) и фотопический негативный ответ (ФНО)).

ПЭРГ — биопотенциал сетчатки, вызванный реверсивным модулированным паттерн-стимулом постоянной средней яркости; используется для выявления и контроля дисфункции ганглиозных клеток сетчатки, вызванной глаукомой, оптической нейропатией, первичными заболеваниями ганглиозных клеток (наследственная оптическая нейропатия Лебера и др.). Протокол Diopsys PERG-24 разработан для объективной количественной оценки функции макулы и ганглиозных клеток сетчатки. Для измерения электрофизиологической активности сетчатки в протоколе используется паттерн-электроретинография (ПЭРГ) устойчивого состояния (сбор данных с частотой дискредитации 30 Гц, т.е. 30 сигналов в секунду), форма сигнала которого в норме представляет собой синусоиду, состоящую из трех относительно равноудалённых пиков (содержит только компонент N95).

Тестовый протокол ПЭРГ представляет собой паттерн из черных и белых линий 64 размера в равной пропорции на экране пациента. Обследование проводится в полностью затемненном помещении, на расстоянии 61 см от монитора с оптимальной коррекцией рефракции для достижения наилучшей остроты зрения. Монокулярный тест начинается с правого глаза, затем тестируется левый глаз. Каждому глазу последовательно предъявляются паттерны при 100% контрастности (длительность 25 секунд) и 85% контрастности (длительность 25 секунд). В результате обследования проводится оценка 5 показателей: магнитуды (Mag) в микровольтах (мкВ) — усредненной логарифмической величины амплитуд всех ответов ганглиозных клеток сетчатки; магнитуды D (MagD), учитывающей изменчивость фазы ответов на протяжении всего тестирования; обратного отношения магнитуды D и магнитуды (MagD/Mag) — воспроизводимости фазового ответа из теста в тест; отношения сигнал-шум (ОСШ) (в децибелах, дБ); количества артефактов.

Протокол Diopsys ffERG/Flash Plus Photopic Negative Response (ФНО) разработан для объективной количественной оценки функции ганглиозных клеток сетчатки и их аксонов. Областью исследования является медленная отрицательная волна (ФНО), следующая за В-волной и несущая информацию о функции ганглиозных клеток сетчатки и их аксонов. Тестовый протокол ФНО проводится ручным ганцфельд-стимулятором, удерживаемым пациентом на обследуемом глазу. Обследование проводится в хорошо освещённом помещении, без коррекции аномалий рефракции пациента. Монокулярный тест начинается с правого глаза, затем тестируется левый глаз. Стимулом является предъявляемая ганцфельд-стимулятором с частотой 1 вспышка в секунду, т.е. 1 Гц, красная вспышка (стимуляция колбочковых клеток) на синем фоне (насыщение палочковых клеток). В результате обследования помимо структуры ответа проводится оценка данных о латентности (в миллисекундах, мс) и амплитудах (в микровольтах, мкВ) для ФНО, А-волны и В-волны, а также их соотношения.

И.А. Казеннова (Оренбург)

Т.Е. Сурова (Псков)

Клинический случай: пациент М., стаж глаукомы 60 месяцев, количество гипотензивных препаратов — 2; МКОЗ OU — 0,8; ВГД OD — 17 мм рт.ст. по Маклакову, OS — 28 мм рт.ст. по Маклакову; пахиметрия OD — 475, OS — 470. Ганглиозный слой сетчатки показывает выраженные глаукомные изменения OS; тесты паттерн-ЭРГ и ФНО также выявляют значительные изменения ГКС.

Пациент прооперирован по стандартному протоколу мЦФК: мощность — 2500 мВт, скважность — 31,3%, время экспозиции — 40 сек. на 1 квадрант.

Через 1 месяц после операции данные электрофизиологических функций не изменились; улучшились показатели ВГД; количество препаратов снизилось до одного; корригированная ОЗ повысилась на 0,1; улучшились показатели ОКТ зрительного нерва и ганглиозного слоя сетчатки.

В заключение И.А. Казённова подчеркнула, что окончательные выводы относительно того, что после мЦФК отмечается сохранность ганглиозных клеток сетчатки, можно будет сделать в конце исследования (через 1 год), после получения достаточного объема данных.

Т.Е. Сурова (Псков) выступила с докладом «Роль лазера Cyclo G6 в комбинированном лечении глаукомы». Преимуществами лазерных методов лечения глаукомы являются патогенетическая направленность, малая инвазивность, низкий риск осложнений; лазерные вмешательства выступают в качестве дополнения к медикаментозной терапии, при этом обеспечивают возможность снижения фармакологической нагрузки на пациента.

Микроимпульсное вмешательство представляет собой процедуру выбора при отсутствии компенсации ВГД, назначении 2 и более препаратов, при плохой переносимости фармакологического лечения, при лечении соматически тяжелых пациентов, пациентов с низкой приверженностью к лечению, при высоком риске неудач фистулизирующей хирургии, при токсико-аллергическом конъюнктивите, при лечении неоваскулярной глаукомы; метод применяется в качестве паллиативной хирургии для снижения болевого синдрома.

В глазной клинике «Визус» (Псков) с 2019 г. проведено более 500 операций на лазерной установке IRIDEX CYCLO G6 с использованием зонда MP3 Probe. Параметры вмешательства: длина волны 810 нм, мощность воздействия 1800-2500 мВт, скважность — 31,3%, экспозиция — 140-180 сек.

Операции проводятся на всех стадиях заболевания; в начальных стадиях глаукомы до 45% пациентов после мЦФК переводятся на монотерапию, 30% пациентов с III стадией — на двухкомпонентную терапию.

Эффективность методики мЦФК заключается в выраженном гипотензивном эффекте (20-25%); снижение ВГД происходит в 70% случаев; операция проводится в амбулаторных условиях; методика позволяет использовать лазер на ранних стадиях, многократно, при минимальных побочных эффектах; отсутствуют коагуляционные повреждения глаза, риски развития субатрофии глаза; короткий период реабилитации по сравнению с традиционными методиками; возможно совмещение мЦФК с иными видами операций.

«Микроимпульсное лазерное лечение — операция первого выбора при глаукоме на глазах с высокой центральной остротой зрения» — тема доклада к.м.н. М.М. Правосудовой (Санкт-Петербург). Принцип и основной механизм действия мЦФК: непрерывный лазерный луч 810 нм мощностью 1600-2500 мВт разбивается на последовательность повторяющихся коротких импульсов продолжительностью 500 мкс с паузой между ними в 1100 мкс. Микроимпульсный характер излучения позволяет добиться комплексного эффекта на цилиарном теле, влияющего как на улучшение оттока, так и на снижение продукции внутриглазной жидкости, схожего с классической ЦФК, но с отсутствием чрезмерного термического воздействия. Цикл «выключения» позволяет получить время на охлаждение участков цилиарного тела, которые при классической ЦФК были подвержены тепловому воздействию.

Преимущества технологии мЦФК: отсутствие осложнений, минимальное деструктивное воздействие на цилиарное тело, безопасность, хорошая переносимость пациентами, возможность применения при всех стадиях глаукомы.

С 2019 г. в Санкт-Петербургском филиале МНТК «Микрохирургия глаза» выполнено 102 операции с применением технологии мЦФК. Отмечено значительное снижение ВГД, в среднем на 30%. Через 7 месяцев после операции количество гипотензивных капель снизилось с 3,4 до 2,1.

Цель исследования заключалась в оценке эффективности и безопасности технологии мЦФК на лазерной установке CYCLO G6 (IRIDEX) для лечения глаукомы у пациентов с высокой центральной остротой зрения.

С 2019 по 2022 г. выполнено 40 операций у 39 пациентов с глаукомой с предметным зрением. Из них выделена группа пациентов (11 операций) с высоким центральным зрением и отсутствием в анамнезе предшествующих гипотензивных операций. Возраст пациентов варьировал от 21 до 82 лет; ВГД составляло от 22 до 34 мм рт.ст. на фоне гипотензивного режима; срок наблюдения — от 6 мес. до 2 лет.

Радужно-роговичный угол в трех случаях был закрыт; в 8 случаях наблюдались признаки гониодисгинеза, свидетельствующие о наличии ювенильной формы глаукомы. Стадии глаукомы оценивались по статической периметрии, по данным ОКТ диска зрительного нерва и по офтальмоскопической картине; бóльшая часть пациентов имела III стадию заболевания.

Микроимпульсная ЦФК выполнялась по квадрантам в течение 40 сек., предварительно выполнялась субтеноновая анестезия. После операции проводилась атипичная противовоспалительная терапия; гипотензивная терапия продолжалась.

Послеоперационный период у всех пациентов прошел без осложнений; острота зрения не снизилась в течение срока наблюдения; в послеоперационный период (1 год и более) уровень ВГД оставалось на нормальном уровне; произошло снижение количества принимаемых гипотензивных препаратов с 3,3 до 2,3.

В 1 случае через 6 месяцев выполнено повторное вмешательство по методике мЦФК вследствие ухудшения показателей компьютерной периметрии; в 1 случае через 1 год и 8 месяцев выполнена НГСЭ также вследствие нестабильных показателей компьютерной периметрии. При этом в обоих случаях центральная острота зрения не ухудшилась. В 1 случае, у пациента с ЗУГ, мЦФК проводилась в качестве подготовительного этапа к ФЭК, через 1 месяц пациенту выполнена ФЭК с эндоЦФК.

Клинический случай: пациент М., 22 лет с жалобами на ухудшение зрения OS. Анамнез: с 2020 г. наблюдается по поводу глаукомы; ноябрь 2020 г. — ЛИЭ в связи с закрытием УПК; январь 2021 г. — ВГД 41 мм рт.ст. на фоне нерегулярного закапывания капель; гипотензивная терапия: Фотил, Азарга, Комбиган, Биматан, Диакарб, Глицерин; отсутствие компенсации ВГД 27 мм рт.ст.; острота зрения OS с макс. корр. 0,15; по данным компьютерной периметрии пороговая чувствительность снижена до -9,69 дБ.

Радужно-роговичный угол (РРУ) закрыт практически по всей окружности за исключением участков на 6 и 3 часах; лазерная колобома радужки, выраженная атрофия стромы радужки, поликория, эктопия зрачка; хрусталик, стекловидное тело — прозрачны; офтальмоскопия OS: ДЗН — бледный, границы четкие, Э/Д 0,9, макула без особенностей.

Показания к операции: декомпенсация ВГД на максимальной режиме, нестабилизация зрительных функций, невозможность применения операции непроникающего типа, высокий риск осложнений при выборе операции проникающего типа.

Пациенту выполнена мЦФК на OS. В послеоперационном периоде проводилась противовоспалительная гормональная и гипотензивная терапия. Операция прошла без осложнений; в раннем п/о периоде выраженных признаков воспалительной реакции или их усиления отмечено не было. На следующий день после операции наблюдалось снижение ВГД с 27 мм рт.ст. до 20 мм рт.ст. Острота зрения OS с макс. корр. = 0,3.

К концу срока наблюдения (1,5 года) острота зрения OS = 0,4; ВГД — 16 мм рт.ст.; по данным компьютерной периметрии отмечено улучшение светочувствительности (-2,43); количество принимаемых препаратов снизилось до 2.

Подводя итог выступлению, к.м.н. М.М. Правосудова указала на то, что мЦФК является атравматичным, безопасным методом лечения глаукомы; мЦФК не приводит к ухудшению МКОЗ в течение всего срока наблюдения (от 6 мес. до 2 лет) у всех исследуемых пациентов; мЦФК обладая достаточным гипотензивным эффектом у пациентов с врожденной формой глаукомы, приводит к статистически значимому снижению количества инстилляций применяемых гипотензивных препаратов; мЦФК на системе IRIDEX можно рассматривать как метод выбора лечения пациентов с неоперированной врожденной глаукомой; мЦФК на системе IRIDEX может служить вспомогательным (ургентным) методом лечения с последующей разработкой стратегии дополнительных терапевтических и лазерно-хирургических способов коррекции ВГД.

Материал подготовил
Сергей Тумар
Фото предоставлены организаторами

TRADOMED INVEST
30 лет объединяем лучших!
Лазерная система для лечения глаукомы Cyclo G6

CYCLO G6™
Glaucoma Laser System

- Лазерная система для транссклерального лечения глаукомы
- Зонды для глаукомы: G-Probe Illuminate с трансиллюминацией для ЦФК и MicroPulse P3 (MP3) для микроимпульсного лазерного лечения
- Методика MicroPulse Pars Plana с зондом MP3 — гипотензивный эффект за счёт активации переднего и увеосклерального путей оттока[1]
- Высокая эффективность при отсутствии коагуляции цилиарных отростков[1]
- Стойкий гипотензивный эффект, лёгкое дозирование воздействия[2,3]
- Отсутствует риск стойкой гипотонии, благодаря чему возможно применение на более ранних стадиях глаукомы[1,2,3]
- Большое количество опубликованных исследований, максимальный срок наблюдения — 78 месяцев[4]

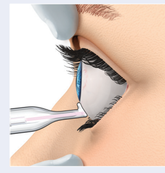

Показатели	Cyclo G6	Классическая ЦФК
Предоперационное ВГД, мм рт.ст.	36,5	35,0
Количество пациентов	24	24
Средний срок, мес.	17,5	17,5
Снижение ВГД, %	45	45
Количество успешных операций, % («21 мм рт.ст. за 18 мес.)	75	29
Гипотония, количество пациентов	0	5
Среднее количество сеансов	1,6	1,3

1. Noecker R. The benefits of micropulse TSCPC for early-stage glaucoma treatment. Ophthalmology Times Europe; Vol. 13 #9 Nov 2017.
2. Aquino M., Barton K., Tan A., Sng C., Loon S.C., Chew P. Micropulse versus continuous wave transscleral diode cyclophotocoagulation in refractory glaucoma: a randomized exploratory study. Clin Experiment Ophthalmol. 2015 Jan; 43(1):40-6. doi 10.111/ceo. 12360 Epub 2014 Jun 21.
3. Tan A, Chockalingam M, Aquino M, Lim Z, See J, Chew P. Micropulse transscleral diode laser cyclophotocoagulation in the treatment of refractory glaucoma. Clin Experiment Ophthalmol. 2010;38(3):266-72.
4. Aquino M., Chew P. Long-term efficacy of Micropulse Diode transscleral cyclophotocoagulation in the treatment of refractory glaucoma. Laser Med Science (Springer-Verlag); 2017.

Официальный дистрибьютор компании «IRIDEX» (США) в России – фирма «Трейдомед Инвест»

IRIDEX®

Реклама

109147, Москва, ул. Марксистская, д. 3, стр. 1, офис 412. Тел.: (495) 662-78-66
E-mail: publication@tradomed-invest.ru www.tradomed-invest.ru