


Сравнительное исследование навигационной паттерн-сканирующей лазерной системы и односточечной лазерной системы в послеоперационной лазерной ретинопексии

А.Н. Куликов¹Д.С. Мальцев¹Э.В. Бойко^{1,2,3}

¹ Кафедра офтальмологии ФГБВОУ ВПО «Военно-медицинская академия им. С.М. Кирова»
Министерства обороны Российской Федерации
ул. Боткинская, 21/1, Санкт-Петербург, 194044, Российская Федерация

² Санкт-Петербургский филиал ФГАУ «МНТК «Микрохирургия глаза» им. акад. С.Н. Федорова»
Министерства здравоохранения Российской Федерации
ул. Ярослава Гашека, 21, Санкт-Петербург, 192283, Российская Федерация

³ Кафедра офтальмологии. ФГБОУ ВО «Северо-Западный государственный медицинский университет им. И.И. Мечникова» Министерства здравоохранения Российской Федерации
ул. Кирочная, 47, Санкт-Петербург, 191015, Российская Федерация

РЕЗЮМЕ

Офтальмология. 2019;16(3):296–303

Цель: сравнить три подхода к проведению лазерной ретинопексии на 360 градусов (360°-ЛРП) (с использованием навигационной паттерн-сканирующей лазерной системы, односточечной лазерной системы (с использованием щелевой лампы (ЩЛ) и односточечного лазера с доставкой излучения налобным офтальмоскопом (НБО)) в отношении длительности процедуры, болевых ощущений пациента, технических трудностей и возможности достижения хирургических целей. **Пациенты и методы.** 86 пациентов (86 глаз), прооперированных по поводу регматогенной отслойки сетчатки, были включены в данное проспективное рандомизированное исследование, среди них 10 пациентов с круговой экстрасклеральной пломбой, 37 — после витректомии, 7 — после их комбинации, 32 пациента имели силиконовую тампонаду витреальной полости. Было проведено сравнение среднего времени выполнения процедуры, уровня болевых ощущений (по 4-балльной вербальной шкале), количества лазерных коагулятов и достижения хирургических целей между тремя группами (паттерн-ЛРП (лазерная система NAVILAS) — 36 пациентов; ЩЛ-ЛРП — 28 пациентов; НБО-ЛРП — 22 пациента). **Результаты.** В группе паттерн-ЛРП время процедуры и уровень болевых ощущений ($12,4 \pm 5,4$ мин и $1,1 \pm 0,5$ баллов соответственно) были статистически значимо ниже, а количество нанесенных лазерных коагулятов больше ($1108,7 \pm 345,5$), чем в группах ЩЛ-ЛРП ($21,7 \pm 7,6$ мин, $1,8 \pm 0,5$ балла и $714,5 \pm 219,8$ коагулята) и НБО-ЛРП ($17,0 \pm 10,1$ мин, $1,9 \pm 0,5$ балла и $408,1 \pm 95,5$ коагулята). В группах паттерн-ЛРП, ЩЛ-ЛРП и НБО-ЛРП хирургические цели были достигнуты у 28 (77,8 %), 17 (60,7 %), и 13 пациентов (59,1 %), соответственно ($p > 0,05$). Средний срок наблюдения после удаления силиконового масла из витреальной полости в группах паттерн-ЛРП, ЩЛ-ЛРП и НБО-ЛРП составил, соответственно, $6,6 \pm 3,1$, $8,1 \pm 4,5$ и $7,1 \pm 4,1$ месяца (ANOVA3х, $p = 0,35$). В ходе наблюдения рецидив отслойки в группах паттерн-ЛРП, ЩЛ-ЛРП и НБО-ЛРП был выявлен в 1, 2 и 1 случае соответственно. **Заключение.** Навигационный подход позволяет сократить время процедуры и уменьшить уровень болевых ощущений при выполнении послеоперационной лазерной ретинопексии на 360 градусов. Более того, послеоперационная лазерная ретинопексия на 360 градусов по крайней мере так же эффективна, как и стандартный подход с использованием щелевой лампы или налобного офтальмоскопа и односточечной лазерной системы.

Ключевые слова: отслойка сетчатки, лазерная ретинопексия, витректомия, тампонада силиконовым маслом, лазерная коагуляция

Для цитирования: Куликов А.Н., Мальцев Д.С., Бойко Э.В. Сравнительное исследование навигационной паттерн-сканирующей лазерной системы и односточечной лазерной системы в послеоперационной лазерной ретинопексии. *Офтальмология*. 2019;16(3):296–303. <https://doi.org/10.18008/1816-5095-2019-3-296-303>

Прозрачность финансовой деятельности: Никто из авторов не имеет финансовой заинтересованности в представленных материалах или методах

Конфликт интересов отсутствует



А.Н. Куликов, Д.С. Мальцев, Э.В. Бойко

Navigated Pattern Laser System Versus Single-Spot Laser System for Postoperative Laser Retinopexy

A.N. Kulikov¹, D.S. Maltsev¹, E.V. Boiko^{1,2,3}

¹ Department of Ophthalmology, Military Medical Academy
Botkinskaya str., 21/1, St Petersburg, 194044, Russia

² St. Petersburg Branch of S. Fyodorov Eye Microsurgery Federal State Institution
Yaroslav Gashchik str., 21, St. Petersburg, 192283, Russia

³ Mechnikov North-West State Medical University, Department of Ophthalmology
Kirochnaya str., 47, St. Petersburg 191015, Russia

ABSTRACT

Ophthalmology in Russia. 2019;16(3):296–303

Purpose: To compare three 360°-laser retinopexy (LRP) approaches (using navigated pattern laser system, single-spot slit-lamp (SL) laser delivery and single-spot indirect-ophthalmoscope (IO) laser delivery) in regard to procedure duration, procedural pain score, technical difficulties and the ability to achieve surgical goals. **Patients and Methods.** Eighty-six rhegmatogenous retinal detachment patients (86 eyes) were included in this prospective randomized study. Ten patients were underwent scleral buckling procedure, 37 patients were underwent vitrectomy, 7 patients had a combined procedure, and 32 patients had silicone oil tamponade. The mean procedural time, procedural pain score (using 4-point Verbal Rating Scale), number of laser burns, and achievement of the surgical goals were compared between three groups (pattern LRP (NAVLAS laser system), 36 patients; SL-LRP, 28 patients; and IO-LRP, 22 patients). **Results.** In the pattern LRP group, the time needed for LRP and pain level (12.4 ± 5.4 min and 1.1 ± 0.5 scores, respectively) were statistically significantly lower, whereas the number of applied laser burns (1108.7 ± 345.5) was higher compared to those in the SL-LRP group (21.7 ± 7.6 min, 1.8 ± 0.5 scores, and 714.5 ± 219.8 burns) and in the IO-LRP group (17.0 ± 10.1 min, 1.9 ± 0.5 scores, and 408.1 ± 95.5 burns). In the pattern LRP, SL-LRP, and IO-LRP groups, surgical goals were fully achieved in 28 (77.8 %), 17 (60.7 %), and 13 patients (59.1 %), respectively ($p > 0.05$). In the pattern LRP, SL-LRP and IO-LRP groups, the mean duration of follow-up after silicone oil removal was 6.6 ± 3.1 months, 8.1 ± 4.5 months and 7.1 ± 4.1 months, respectively (ANOVA3x, $p = 0.35$), with re-detachment found in 1 case (8.3 %), 2 cases (18.2 %), and 1 case (11.1 %), respectively. **Conclusions.** The navigated pattern approach allows improving the treatment time and pain in postoperative 360° LRP. Moreover, 360° pattern LRP is at least as effective in achieving the surgical goal as the conventional (slit-lamp or indirect ophthalmoscope) approaches with a single-spot laser.

Keywords: retinal detachment, laser retinopexy, vitrectomy, silicone oil tamponade, laser photocoagulation, retinal re-detachment

For citation: Kulikov A.N., Maltsev D.S., Boiko E.V. Navigated Pattern Laser System Versus Single-Spot Laser System for Postoperative Laser Retinopexy. *Ophthalmology in Russia*. 2019;16(3):296–303. <https://doi.org/10.18008/1816-5095-2019-3-296-303>

Financial Disclosure: No author has a financial or property interest in any material or method mentioned

There is no conflict of interests

ВВЕДЕНИЕ

Лазерная ретинопексия на 360 градусов (360°-ЛРП) является важным компонентом различных видов хирургического вмешательства при отслойке сетчатки, позволяющим снизить риск рецидива. Как было показано ранее, профилактическая интраоперационная 360°-ЛРП позволяет достичь почти двукратного снижения риска развития рецидива отслойки сетчатки (с 26 до 14 %) после удаления силиконового масла [1, 2]. Кроме того, профилактическая интраоперационная 360°-ЛРП существенно снижает риск отслойки сетчатки из-за ятрогенных разрывов после витрэктомии (с 5,7 до 0 %) [3]. Koh и соавт. указывают, что интраоперационная 360°-ЛРП демонстрирует выраженное снижение (до 74 %) риска послеоперационной отслойки сетчатки [4]. Несколько исследований также показали лучшие исходы хирургического вмешательства при гигантских разрывах сетчатки [5–7], комбинированного с интраоперационной 360°-ЛРП, со снижением риска послеоперационной отслойки сетчатки с 26 до 7 % [7].

Эта процедура может выполняться интраоперационно на завершающем этапе витреоретинальной хирургии

[2–6, 8] или постоперационно, как после витреоретинальной хирургии, так и экстрасклерального пломбирования. Недостатками интраоперационной 360°-ЛРП являются увеличение общего времени операции, необходимость склеропрессии для коагуляции труднодоступных периферических (верхних) участков и часто невозможность завершить ЛРП в полном объеме из-за неполного прилегания сетчатки (из-за наличия остаточной субретинальной жидкости). В связи этим ЛРП может быть выполнена до оперативного вмешательства [9] или перенесена на послеоперационный период.

Различные модификации классической послеоперационной 360°-ЛРП с помощью одноточечного лазера (ЛРП за щелевой лампой или с помощью налбного офтальмоскопа) являются трудоемкими, так как требуется нанесение большого количества лазерных ожогов по всему периметру глазного дна, а также болезненны для пациента в связи с послеоперационным «раздражением» глаза. Потребности в массивированной лазерной коагуляции в настоящее время решаются за счет применения паттерн-сканирующей технологии. Дополнительные технические приемы, реализуемые в рамках паттерн-сканирующей

A.N. Kulikov, D.S. Maltsev, E.V. Boiko

Contact information: Maltsev Dmitrii S. glaz.med@yandex.ru

Navigated Pattern Laser System Versus Single-Spot Laser System for Postoperative Laser Retinopexy

технологии, обеспечивают меньшую болезненность и длительность процедуры лазерной коагуляции [10, 11].

Таким образом, паттерн-сканирующая технология в совокупности с навигационным подходом, обычно применяемым для макулярной лазерной коагуляции [12, 13], может сделать послеоперационную 360°-ЛРП менее трудоемкой и лучше переносимой пациентом.

Целью данной работы было сравнение длительности процедуры, болезненности, технических трудностей и возможности достижения хирургической цели при выполнении 360°-ЛРП с помощью паттерн-сканирующей лазерной системы, однократного лазера с доставкой излучения при использовании щелевой лампы и однократного лазера с доставкой излучения с помощью налобного лазерного офтальмоскопа.

ПАЦИЕНТЫ И МЕТОДЫ

Критериями включения в данное одноцентровое проспективное рандомизированное продольное интервенционное исследование были: состояние после витрэктомии по поводу регматогенной отслойки сетчатки не позднее 7 суток с момента выполнения операции; состояние после кругового экстрасклерального пломбирования (КЭП) по поводу разрыва сетчатки протяженностью не менее 90 градусов, или множественных разрывов на участке протяженностью не менее 90 градусов, или отрыва сетчатки от зубчатой линии любой протяженности не позднее 7 суток с момента выполнения операции; состояние после витрэктомии с одновременным или предшествующим КЭП; состояние после витрэктомии с тампонадой силиконовым маслом; состояние после витрэктомии с одновременным или предшествующим КЭП и одновременной тампонадой силиконовым маслом не позднее 6 месяцев с момента выполнения операции и не менее 1 месяца до удаления силиконового масла из витреальной полости.

Критериями исключения были: частичное выполнение ЛРП интраоперационно (за исключением случаев, когда эндолазерную коагуляцию использовали на участках, не входящих в зону выполнения 360°-ЛРП); острые инфекционные заболевания переднего сегмента глаза; послеоперационные воспалительные реакции; применение в срок менее 24 часов до ЛРП нестероидных противовоспалительных, антигистаминных, седативных или других препаратов, способных повлиять на субъективную оценку интенсивности болевых ощущений.

Хирургическая техника

Паттерн-ЛРП выполняли с помощью лазерной системы NAVILAS 532 (OD-OS, Germany) с длиной волны 532 нм по технологии Rapid PRP (длительность импульса 30 мс, межимпульсный интервал 10 мс) с использованием паттернов 9, 16 и 25 точек и диаметром лазерного пятна на 450 мкм, интервал между коагулятами — 1 диаметр коагулята. Для доставки лазерного излучения применяли контактную широкоугольную линзу NAVILAS Rapid PRP (Ocular, USA) с иммерсией.

ЛРП за щелевой лампой (ЩЛ-ЛРП) выполняли с помощью лазера GYC-1000 (NIDEK, Япония) с длиной волны 532 нм, установленного на YAG-лазерную систему (NIDEK). Для доставки лазерного излучения использовали контактную широкоугольную линзу Mainster PRP 165 (Volk, США) и/или трехзеркальную линзу Гольдмана (Volk) с иммерсией. С учетом коэффициента увеличения линзы фактически диаметр лазерного пятна на сетчатке составлял 350 мкм. Интервал между коагулятами — 1 диаметр коагулята.

Для выполнения ЛРП с помощью налобного офтальмоскопа (НБО-ЛРП) использовали налобный офтальмоскоп НБО-3-01 (ЗОМЗ, Россия) и лазер GYC-1000 (NIDEK, Япония) с длиной волны 532 нм. Для доставки лазерного излучения применяли бесконтактную асферическую линзу 20.0 D (Ocular). С учетом коэффициента увеличения линзы фактически диаметр лазерного пятна на сетчатке составлял 800–1000 мкм, интервал между коагулятами — 1 диаметр коагулята.

Распределение пациентов по группам паттерн-ЛРП, ЩЛ-ЛРП и НБО-ЛРП проводили рандомизированно.

Критерии оценки

Первичными критериями оценки были длительность процедуры ЛРП, количество сессий, необходимое для достижения хирургической цели. Длительность процедуры измеряли с помощью внешнего секундомера от момента первой постановки контактной линзы на глаз (визуализации глазного дна с помощью асферической линзы 20.0 D в группе НБО-ЛРП) и до нанесения последнего коагулята, независимо от количества повторных установок линзы.

Интенсивность болевых ощущений оценивали, используя четырехзначную категориальную вербальную шкалу (Verbal Rating Scale, VRS), путем опроса пациента непосредственно после процедуры [14]. Незначительные болевые ощущения оценивали в 1 балл, умеренные — 2 балла, выраженные — 3 балла. При этом обращали внимание на то, что причиной болевых ощущений является именно воздействие лазерного излучения, а не механическое действие линзы.

Было выделено два типа хирургических целей, независимо от наличия или отсутствия тампонады стекловидной камеры: коагуляция на 360 градусов по крайней и средней периферии с или без коагуляции в зоне разрыва сетчатки; коагуляция на 360 градусов по пломбе и центральному ее с или без коагуляции в зоне разрыва сетчатки. Коагуляция зоны разрыва предусматривала нанесение коагулятов с удвоенной пространственной частотой (до 10 рядов коагулятов) по всему периметру разрыва. Цель не считали достигнутой в случае, если нанесение коагулятов не выполняли на каком-либо участке запланированной 360°-ЛРП.

Количество коагулятов оценивали по счетчику лазерной системы, исходя из визуального подтверждения хирургом не менее 90 % нанесенных коагулятов, как сумму коагулятов, нанесенных в рамках всех сессий ЛРП, выполненных для достижения хирургической цели.

Под сессией подразумевали процедуру ЛРП, выполняемую в рамках одного визита пациента в центр. Сроки между визитами для выполнения следующих процедур ЛРП определялись хирургом в зависимости от причин, препятствовавших завершению процедуры в ходе одного сеанса.

Данные медицинской документации использовали для оценки сроков между противоотсоечной хирургией и ЛРП, отдельно для пациентов с или без тампонады витреальной полости силиконовым маслом.

Для объяснения причин различий частоты хирургических целей в группах исследования оценивали технические трудности при выполнении ЛРП каждым из методов. Техническими трудностями считали любые состояния (например наличие субретинальной жидкости, децентрация ИОЛ и т. д.), препятствующие нанесению и визуальной оценке лазерных коагулятов на любом участке глазного дна при его последовательной коагуляции по ходу условного циферблата.

После выполнения ЛРП пациенты проходили регулярный осмотр глазного дна с целью исключения рецидива отслойки сетчатки начиная со 2-й недели после выведения силиконового масла из витреальной полости и далее ежемесячно. Наличие субретинальной жидкости центральной зоны лазерной коагуляции, вызванное любой причиной, считали рецидивом отслойки. Наличие субретинальной жидкости определяли визуально с верификацией в сомнительных случаях с помощью ОКТ.

Все числовые значения представлены как среднее \pm стандартное отклонение. Для оценки статистической значимости различий между группами по показателям возраста, качественных и количественных харак-

теристик ЛРП использовали однофакторный дисперсионный анализ (ANOVA) с поправкой Бонферрони на множественность сравнений, χ^2 -тест — для оценки статистической значимости различий между группами по гендерному составу, достижению хирургических целей, частоте технических трудностей и частоте рецидива отслойки сетчатки.

РЕЗУЛЬТАТЫ

Демографические данные и базовая характеристика подгрупп

В исследование были включены 86 человек, 44 мужчины и 42 женщины. Группы не имели статистически значимых различий по возрасту и гендерному составу (табл. 1).

Достижение хирургических целей

В группе паттерн-ЛРП хирургические цели были достигнуты полностью у 28 пациентов (77,8 %) (рис. 1), еще у 8 хирургические цели были достигнуты частично в связи с техническими трудностями. В группе ЩЛ-ЛРП хирургические цели были достигнуты полностью у 17 пациентов (60,7 %), еще у 11 человек — частично. В группе НБО-ЛРП хирургические цели были достигнуты полностью у 13 пациентов (59,1 %), еще у 9 — частично. Группы не имели статистически значимых различий по частоте достижения хирургической цели.

Технические трудности

В группе паттерн-ЛРП технические трудности были выявлены в 18 случаях (50,0 %). В 5 случаях они возникли из-за узкого ригидного зрачка (затруднение визуализации периферических отделов глазного дна); в 11 случаях — вследствие резидуальной отслойки сетчатки,

Таблица 1. Демографические данные и базовая характеристика групп исследования

Table 1. Baseline and demographic characteristics of study groups

	Паттерн-ЛРП / Pattern-LRP	ЩЛ-ЛРП / Slit lamp-LRP	НБО-ЛРП / BO-LRP
Пациенты, n Patients, n	36	28	22
Возраст, лет Age, years	50,8 \pm 8,8	61,9 \pm 12,4	55,1 \pm 11,0
Пол (муж/жен) Gender (m/f)	22/14	13/15	9/13
КЭП Scleral buckling	5	4	1
ВЭ Vitreotomy	14	12	11
ВЭ + КЭП Scleral buckling and vitrectomy	5	1	1
Силиконовая тампонада Silicone oil tamponade	3	6	4
Силиконовая тампонада + КЭП Silicone oil tamponade and scleral buckling	9	5	5
Артифакция Pseudophakia	22	17	16

Примечание: ЛРП — лазерная ретинопексия; ЩЛ-ЛРП — лазерная ретинопексия за щелевой лампой; НБО-ЛРП — лазерная ретинопексия с налобным офтальмоскопом; КЭП — круговое экстрасклеральное пломбирование; ВЭ — витректомия.

Note: LRP — laser retinopathy; Slit lamp-LRP — slit lamp laser retinopathy; BO-LRP — head ophthalmoscope laser retinopathy, scleral buckling; vitrectomy.

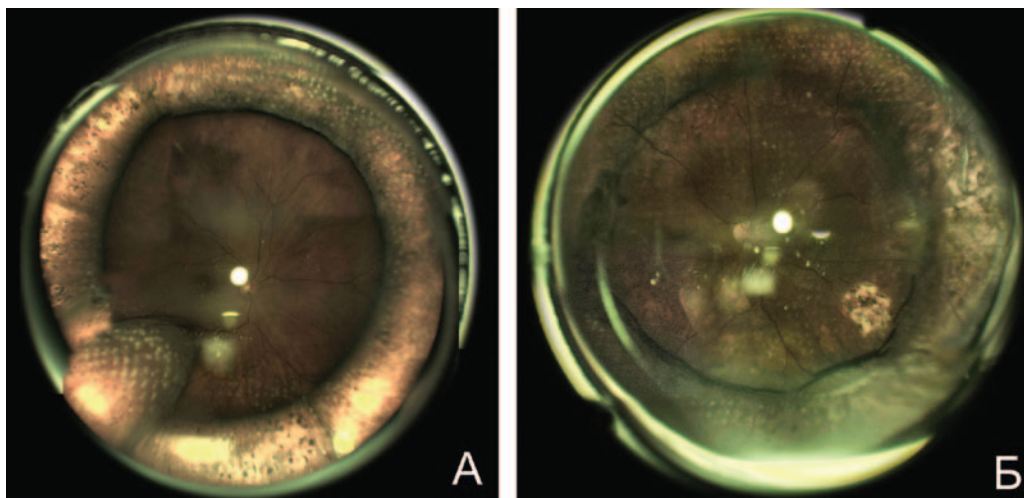


Рис. 1. А. Снимок глазного дна пациента с КЭП и МЭП по поводу множественных разрывов сетчатки после выполнения двух сеансов паттерн-ЛРП и полного достижения хирургической цели. Б. Снимок глазного дна пациента с КЭП и тампонадой стекловидной камеры силиконовым маслом после выполнения сеанса паттерн-ЛРП и полного достижения хирургической цели (ЛРП в области единственного разрыва выполнена интраоперационно)

Fig. 1. A. Color fundus photography of the right eye after scleral buckling procedure and two sessions of pattern laser retinopexy. Surgical goal is completely achieved. B. Color fundus photography of the left eye after scleral buckling procedure, vitrectomy and silicone oil tamponade. Surgical goal was completely achieved within one session of pattern laser retinopexy (endolaser photocoagulation at the retinal break was performed intraoperatively)

в 5 случаях — фиброза капсульного мешка и/или децентрации ИОЛ, в 2 случаях — из-за неравномерности укладки КЭП (смещение кпереди с носовой стороны), в 1 случае — в ранние сроки после противоотслоечной хирургии из-за помутнения оптических сред (частичный гемофтальм). В 1 случае выполнение ЛРП было прервано в связи с выраженными болевыми ощущениями пациента. В группе ЩЛ-ЛРП технические трудности были определены в 15 случаях (53,6 %), в 5 случаях — вследствие узкого и/или децентрированного зрачка, в 6 случаях — резидуальной отслойки сетчатки, в 2 случаях — фиброза капсульного мешка, в 1 случае из-за наличия посттравматического рубца роговицы. В 9 случаях выполнение ЛРП было прервано в связи с выраженными болевыми ощущениями пациента и значительной длительностью процедуры, необходимой для полного достижения хирургической цели. В группе НБО-ЛРП технические трудности были выявлены в 12 случаях (54,6 %), в 4 случаях — из-за узкого ригидного зрачка, в 5 случаях — резидуальной отслойки сетчатки, в 3 случаях — фиброза капсульного мешка и/или децентрации ИОЛ. В 5 случаях выполнение ЛРП было прервано в связи с выраженными болевыми ощущениями пациента и значительной длительностью процедуры, необходимой для полного достижения хирургической цели. Группы не имели статистически значимых различий по частоте встречаемости технических трудностей.

Анализ трудоемкости и переносимости

Время выполнения ЛРП, количество сеансов, интенсивность болевых ощущений пациентов в группе паттерн-ЛРП были статистически значимо меньше, чем

в группах ЩЛ-ЛРП и НБО-ЛРП, при большем количестве нанесенных коагулятов. Статистически значимых различий между группами ЩЛ-ЛРП и НБО-ЛРП по данным показателям и количеству сеансов ЛРП не было. Средний срок после противоотслоечной хирургии (в случае тампонады силиконовым маслом) не имел статистически значимых различий между группами (табл. 2).

Наблюдение после удаления силиконового масла

Средний срок наблюдения после удаления силиконового масла из витреальной полости в группах паттерн-ЛРП, ЩЛ-ЛРП и НБО-ЛРП составил соответственно $6,6 \pm 3,1$, $8,1 \pm 4,5$ и $7,1 \pm 4,1$ месяца (ANOVA3x, $p = 0,35$). В ходе наблюдения рецидив отслойки в группах паттерн-ЛРП, ЩЛ-ЛРП и НБО-ЛРП был выявлен в 1, 2 и 1 случае соответственно. Статистически значимых различий между группами по частоте рецидива отслойки сетчатки после удаления силиконового масла не было.

ОБСУЖДЕНИЕ

Данное исследование показывает, что 360°-ЛРП, выполняемая с помощью паттерн технологии в модификации лазерной системы NAVILAS, является менее длительной и болезненной процедурой по сравнению с 360°-ЛРП, выполняемой с помощью односточечного лазера, установленного на щелевую лампу, и односточечного лазера с доставкой излучения с помощью налобного лазерного офтальмоскопа. При этом частота полного достижения хирургической цели и вероятность рецидива отслойки сетчатки после окончания тампонады при паттерн-ЛРП не отличаются от таковых при выполнении 360°-ЛРП «классическими» методами.

Таблица 2. Анализ исследуемых показателей в группе пациентов после КЭП или после витрэктомии с или без КЭП**Table 2.** Outcome measures in patients with scleral buckling and/or vitrectomy

	Паттерн-ЛРП / Pattern-LRP	ЩЛ-ЛРП / Slit lamp-LRP	НБО-ЛРП / BO-LRP
Время процедуры, мин Procedure time, min	12,4 ± 5,4	21,7 ± 7,6	17,0 ± 10,1
Интенсивность болевых ощущений, баллов Pain score	1,1 ± 0,5	1,8 ± 0,5	1,9 ± 0,5
Количество коагулятов, n Laser burns, n	1108,7 ± 345,5	714,5 ± 219,8	408,1 ± 95,5
Количество сеансов, n Number of sessions, n	1,2 ± 0,4	2,0 ± 0,6	1,9 ± 0,7
Срок после КЭП или витрэктомии, дней Time after surgical procedure, days	2,0 ± 1,4	3,9 ± 3,1	2,4 ± 1,9
Срок с момента начала тампонады, дней Duration of silicone oil tamponade, days	119,8 ± 67,0	103,1 ± 54,3	88,5 ± 61,4

Примечание: ЛРП — лазерная ретинопексия; ЩЛ-ЛРП — лазерная ретинопексия за щелевой лампой; НБО-ЛРП — лазерная ретинопексия с налобным офтальмоскопом; КЭП — круговое экстрасклеральное пломбирование.

Note: LRP — laser retinopathy; Slit lamp-LRP — slit lamp laser retinopathy; BO-LRP — head ophthalmoscope laser retinopathy.

Отсутствие статистически значимых различий, касающихся частоты достижения хирургической цели, объясняется сходным количеством и составом технических трудностей, которые являются следствием анатомического состояния глаза после противоотслоечного хирургического вмешательства, что препятствует выполнению коагуляции, независимо от способа доставки излучения (узкий ригидный зрачок, резидуальная отслойка). Тем не менее, несмотря на отсутствие статистически значимых различий, показатель частоты достижения хирургической цели в группе паттерн-ЛРП был выше, чем в группах сравнения.

360°-ЛРП является хорошо известной процедурой, входящей в состав различных видов хирургии отслойки сетчатки. Эффективность 360°-ЛРП, заключающаяся в снижении частоты рецидивов отслойки сетчатки, была продемонстрирована для витрэктомии с тампонадой витреальной полости силиконовым маслом или без нее [4] и комбинированной противоотслоечной хирургии гигантских разрывов и ретинодиализа [5, 6]. По результатам данной работы 360°-ЛРП с помощью лазерной системы NAVILAS может быть выполнена во всех случаях, когда имеются соответствующие показания.

Значительная часть потребности в 360°-ЛРП приходится на витреоретинальную хирургию, и в этих случаях ЛРП выполняют интраоперационно. Это полностью решает вопрос переносимости процедуры пациентом, однако увеличивает длительность самой операции (в первую очередь, анестезиологической нагрузки) и не всегда позволяет выполнить 360°-ЛРП в полном объеме.

Послеоперационная 360°-ЛРП не во всех случаях удовлетворительно переносится пациентом, т. к. процедура коагуляции является болезненной сама по себе и, кроме того, в случае ЛРП выполняется в ранние сроки после первой операции, что потенциально увеличивает болевые ощущения пациента (например, вследствие контакта линзы с конъюнктивальными швами). Одна-

ко процедура может быть выполнена в полном объеме за счет разрешения остаточной субретинальной жидкости (в том числе за несколько сеансов) без анестезиологической нагрузки.

Применение однократных лазеров делает процедуру достаточно продолжительной, что негативно сказывается на ее переносимости, а данные о применении с этой целью паттерн-технологии в доступной литературе нами не обнаружены.

По результатам нашего исследования преимущества 360°-паттерн-ЛРП заключаются в сокращении времени достижения хирургической цели за счет сокращения количества сеансов ЛРП, так и продолжительности каждого сеанса; снижении выраженности болевых ощущений за счет нанесения большого количества коагулятов с минимальной экспозицией и снижения необходимости проведения манипуляций с линзой на глазу пациента за счет большого поля обзора. При этом сама паттерн-ЛРП не имеет дополнительных технических трудностей по сравнению с ЩЛ-ЛРП или НБО-ЛРП и позволяет выполнить ЛРП в любом объеме в любой срок после различных видов хирургического лечения при отслойке сетчатки.

Эффективность такого подхода по крайней мере не ниже других видов послеоперационной 360°-ЛРП, что проявляется сходной частотой рецидивов в ранние сроки после удаления силиконового масла.

При этом среднее количество ЛК при выполнении 360°-ЛРП с помощью паттерн-технологии было больше, чем при выполнении 360°-ЛРП другими методами, что можно объяснить лучшей переносимостью и большей скоростью выполнения процедуры. Клиническая значимость этих различий в отношении профилактики рецидивов отслойки сетчатки заслуживает дополнительного изучения.

Важной особенностью паттерн-технологии в модификации лазерной системы NAVILAS является возможность

так называемой «быстрой» коагуляции (Rapid PRP). При этом длительность импульса сокращается до 30 мс, а межимпульсного интервала — до 10 мс, за счет этого время нанесения паттерна из 25 коагулятов не превышает 1 секунды, что позволяет сократить время лазерной коагуляции при панретинальной лазерной коагуляции в 2 раза [10, 11]. Это подтверждается результатами нашей работы. Так, для выполнения ЛРП с помощью ЩЛ и НБО требуется более чем в 2 раза больше времени, чем для выполнения паттерн-ЛРП (при большем суммарном количестве лазерных ожогов, наносимых при паттерн-ЛРП).

Наличие малого поля обзора при ЩЛ-ЛРП требует частых перемещений щелевой лампы и движений линзы для коагуляции очередных участков сетчатки. В совокупности с медленным нанесением коагулятов это существенно снижает количество нанесенных коагулятов и требует повторных сеансов ЛРП. НБО-ЛРП отличается наибольшей выраженностью болевых ощущений, что, вероятно, связано с большим диаметром лазерного пятна на сетчатке, так как используется линза 20.0 D. Использование пятна меньшего диаметра увеличивает продолжительность процедуры, которая и так больше, чем при паттерн-ЛРП. Преимущества НБО-ЛРП состоят в возможности выполнения склеропрессии (однако эта необходимость отсутствует при наличии КЭП), а также в применении у пациентов, не способных занять положение сидя.

Ограничением данного исследования является отсутствие данных для сравнения послеоперационной

360°-паттерн-ЛРП с интраоперационной 360°-ЛРП, которая является типичной процедурой. Однако сравнение этих методов должно проводиться в первую очередь в отношении эффективности. Поскольку оценка эффективности классической послеоперационной ЛРП одноточечным лазером и интраоперационной ЛРП показала сходные результаты, можно ожидать, что послеоперационная 360°-паттерн-ЛРП будет иметь по крайней мере не худшие показатели эффективности.

Потенциально паттерн-ЛРП может применяться не только с целью выполнения 360°-ЛРП, но и для других вариантов послеоперационной ЛРП, включая ЛРП в области разрыва при меридиональном и круговом экстрасклеральном пломбировании, ЛРП в условиях пневморетинопексии или временной тампонады перфторорганической жидкостью.

В заключение следует отметить, что 360°-ЛРП с помощью паттерн-сканирующей лазерной системы NAVILAS позволяет снизить длительность и болезненность послеоперационной 360°-ЛРП, не имеет дополнительных технических трудностей и обладает по крайней мере такой же или лучшей возможностью достижения хирургической цели по сравнению с 360°-ЛРП с помощью одноточечного лазера или одноточечного лазера с доставкой излучения с помощью налобного лазерного офтальмоскопа.

УЧАСТИЕ АВТОРОВ:

Куликов А.Н. — написание текста, научное редактирование;
Мальцев Д.С. — написание текста, подготовка иллюстраций;
Бойко Э.В. — научное редактирование.

ЛИТЕРАТУРА/REFERENCES

- Laidlaw D.A., Karia N., Bunc C., Aylward G.W., Gregor Z.J. Is prophylactic 360-degree laser retinopexy protective? Risk factors for retinal redetachment after removal of silicone oil. *Ophthalmology*. 2002;109(1):153–158. DOI: 10.1016/S0161-6420(01)00848-X
- Avitabile T., Longo A., Lentini G., Reibaldi A. Retinal detachment after silicone oil removal is prevented by 360 degrees laser treatment. *British Journal of Ophthalmology*. 2008;92(11):1479–1482. DOI: 10.1136/bjo.2008.140087
- Iwase T., Jo Y.J., Oveson B.C. Effect of prophylactic 360° laser treatment for prevention of retinal detachment after phacovitrectomy: (Prophylactic 360° laser treatment for prevention of retinal detachment). *BMC Ophthalmology*. 2013;3:77. DOI: 10.1186/1471-2415-13-77
- Koh H.J., Cheng L., Kosobucki B., Freeman W.R. Prophylactic intraoperative 360 degrees laser retinopexy for prevention of retinal detachment. *Retina*. 2007;27(6):744–749. DOI: 10.1097/IAE.0b013e318030ebd7
- Dabour S.A. The outcome of surgical management for giant retinal tear more than 180°. *BMC Ophthalmology*. 2013;14:86. DOI: 10.1186/1471-2415-14-86
- Ambresin A., Wolfensberger T.J., Bovey E.H. Management of giant retinal tears with vitrectomy, internal tamponade, and peripheral 360 degrees retinal photocoagulation. *Retina*. 2003;23(5):622–628.
- Al-Khairi A.M., Al-Kahtani E., Kangave D., Abu El-Asrar A.M. Prognostic factors associated with outcomes after giant retinal tear management using perfluorocarbon liquids. *European Journal of Ophthalmology*. 2008;18(2):270–277.
- Bouheraoua N., Hrarat L., Parsa C.F., Akesbi J., Sandali O., Goemaere I., Hamiche T., Laroche L., Borderie V. Decreased Corneal Sensation and Subbasal Nerve Density, and Thinned Corneal Epithelium as a Result of 360-Degree Laser Retinopexy. *Ophthalmology*. 2015;122(10):2095–2102. DOI: 10.1016/j.ophtha.2015.06.010
- Tosi G.M., Esposti P., Romeo N., Marigliani D., Cevenini G., Massimo P., Nuti E., Esposti G., Ripandelli G. The Incidence of Rhegmatogenous Retinal Complications in Macular Surgery After Prophylactic Preoperative Laser Retinopexy: A Retrospective Study. *Medicine (Baltimore)*. 2016;95(14):e3283. DOI: 10.1097/MD.00000000000003283
- Chhablani J., Mathai A., Rani P., Gupta V., Arevalo J.F., Kozak I. Comparison of conventional pattern and novel navigated panretinal photocoagulation in proliferative diabetic retinopathy. *Investigative Ophthalmology & Visual Science*. 2014;55(6):3432–3438. DOI: 10.1167/iovs.14-13936.
- Chhablani J., Sambhana S., Mathai A., Gupta V., Arevalo J.F., Kozak I. Clinical efficacy of navigated panretinal photocoagulation in proliferative diabetic retinopathy. *American Journal of Ophthalmology*. 2015;159(5):884–8895. DOI: 10.1016/j.ajo.2015.02.006
- Бойко Э.В., Мальцев Д.С. Фокальная навигационная лазерная коагуляция сетчатки с помощью ОКТ-картирования. *Вестник офтальмологии*. 2016;132(3):56–60. [Boiko E.V., Maltsev D.S. En face' optical coherence tomography guided focal navigated laser photocoagulation. *Annals of Ophthalmology = Vestnik oftal'mologii*. 2016;132(3):56-60 (In Russ.)] DOI: 10.17116/oftalma2016132356-60
- Бойко Э.В., Мальцев Д.С. Планирование навигационной макулярной лазерной коагуляции на основании конфокальной сканирующей лазерной офтальмоскопии. *Российский офтальмологический журнал*. 2016;3:12–17. [Boiko E.V., Maltsev D.S. Confocal scanning laser ophthalmoscopy planning for navigated macular laser photocoagulation. *Russian ophthalmological journal = Rossiyskiy oftal'mologicheskii zhurnal*. 2016;9(3):12–17 (In Russ.)] DOI: 10.21516/2072-0076-2016-9-3-12-17
- Brevik H., Borchgrevink P.C., Allen S.M., Rosseland L.A., Romundstad L., Hals E.K., Kvarstein G., Stubhaug A. Assessment of pain. *Br J Anaesth*. 2008 Jul;101(1):17–24. DOI: 10.1093/bja/aen103

СВЕДЕНИЯ ОБ АВТОРАХ

Кафедра офтальмологии ФГБВОУ ВПО «Военно-медицинская академия им. С.М. Кирова» Министерства обороны Российской Федерации
Куликов Алексей Николаевич
доктор медицинских наук, доцент, начальник кафедры офтальмологии, главный офтальмолог МО РФ
ул. Боткинская, 21/1, Санкт-Петербург, 194044, Российская Федерация

Кафедра офтальмологии ФГБВОУ ВПО «Военно-медицинская академия им. С.М. Кирова» Министерства обороны Российской Федерации
Мальцев Дмитрий Сергеевич
врач-офтальмолог, кандидат медицинских наук
ул. Боткинская, 21/1, Санкт-Петербург, 194044, Российская Федерация

Кафедра офтальмологии ФГБВОУ ВПО «Военно-медицинская академия им. С.М. Кирова» Министерства обороны Российской Федерации
Санкт-Петербургский филиал ФГУ МНТК «Микрохирургия глаза»
Кафедра офтальмологии. ФГБОУ ВО «Северо-Западный государственный медицинский университет им. И.И. Мечникова» Министерства здравоохранения Российской Федерации
Бойко Эрнест Витальевич
доктор медицинских наук, профессор, директор Санкт-Петербургского филиала МНТК
ул. Боткинская, 21/1, Санкт-Петербург, 194044, Российская Федерация
ул. Ярослава Гашека, 21, Санкт-Петербург, 192283, Российская Федерация
ул. Кирочная, 47, Санкт-Петербург, 191015, Российская Федерация

ABOUT THE AUTHORS

Department of Ophthalmology, Military Medical Academy
Kulikov Alexei N.
MD, associate professor, head of ophthalmology department
Botkinskaya str., 21, St Petersburg, 194044, Russia

Department of Ophthalmology, Military Medical Academy
Ph.D., ophthalmologist
Maltsev Dmitrii S.
Botkinskaya str., 21, St Petersburg, 194044, Russia

Department of Ophthalmology, Military Medical Academy
St. Petersburg Branch of S. Fyodorov Eye Microsurgery Federal State Institution
Mechnikov North-West State Medical University, Department of Ophthalmology
Boiko Ernest V.
MD professor, Head of St. Petersburg Branch of S. Fyodorov Eye Microsurgery Federal State Institution
Botkinskaya str., 21, St Petersburg, 194044, Russia
Yaroslav Gashek str., 21, St. Petersburg, 192283, Russia
Kirochnaya str., 47, St.Petersburg, 191015, Russia