ФГБУ «МНИИ глазных болезней им.Гельмгольца»
Минздрава России
(Директор – Засл.деятель науки РФ, профессор В.В.Нероев)

Комплексная диагностика пигментного ретинита современными клинико-инструментальными методами

д.м.н. И.В. Зольникова, д.м.н., проф. Т.Н.Киселева, к.м.н .Охоцимская Т.Д. , Фомин А.В. , к.м.н И.В. Егорова, к.м.н. Е.В. Рогатина, К.А. Рамазанова, Е.А.Еремеева, В.Левина, О.Н. Деменкова, Фадеева В.А.

VIII ВСЕРОССИЙСКИЙ С МЕЖДУНАРОДНЫМ УЧАСТИЕМ
СЕМИНАР-КРУГЛЫЙ СТОЛ «МАКУЛА 2016»
РОСТОВ-НА-ДОНУ, 20-22 МАЯ 2016 Г

Актуальность диагностики пигментного ретинита

РАСПРОСТРАНЕННОСТЬ 1:3000
ВЫСОКАЯ ИНВАЛИДИЗАЦИЯ

Клинические методы:

1. визометрия
2. офтальмоскопия
3. периметрия

Специальные инструментальные методы

1. электроретинография – золотой стандарт диагностики
2. спектральная оптическая когерентная томография (СОКТ) для анализа структуры
3. Молекулярно-генетические исследования
4. исследование гемодинамики глаза :
   - А. Ультразвуковые методы: цветовое доплеровское картирование (ЦДК) и импульсная допплерография,
   - Б. ОКТ-ангиография - оценка микроциркуляции макулы и диска зрительного нерва (ДЗН)

Цель работы

- изучение симптоматики нарушения обмена интраретинальной жидкости и гемодинамики глаза при пигментном ретините

- усовершенствование комплексной диагностики пигментного ретинита (ПР) современными клинико-инструментальными методами

Задачи исследования

1. изучить структуру макулы у пациентов с ПР методом спектральной ОКТ и функцию макулы методом макулярной ЭРГ (МЭРГ) при кистозном макулярном отеке (КМО) и атрофической макулопатии;

2. изучить корреляции изменений гемодинамики глаза, исследуемой методами цветового доплеровского картирования (ЦДК) и импульсной допплерографии с биоэлектрической активностью сетчатки у больных с начальной, среднетяжелой и тяжелой стадиями ПР;

3. установить изменения кровотока на уровне микроциркуляции при ПР методом ОКТ-ангиографии.

Материалы и методы

Обследовано 59 пациентов с ПР в возрасте
от 12 до 66 лет, средний возраст 29,2 ± 12,5 лет
(118 факичных глаз)

Материалы и методы

- Стандартное офтальмологическое обследование

- Электрофизиологические исследования **(электроретинограф МБН, Россия):**

  -регистрировали общую электроретинограмму (ЭРГ),

  - ритмическую ЭРГ (РЭРГ) на 30 Гц

  - макулярную ЭРГ (МЭРГ), оценивали амплитуду и латентность a и b-волн

- Световая чувствительность и периметрические индексы оценивалась с помощью автоматической компьютерной периметрии на приборе «Octopus 900» (Haag-Streit International, Швейцария).

Материалы и методы

- Проводили спектральную оптическую когерентную томографию (ОКТ) на приборе Spectralis® HRA+ OCT (Heidelberg Engineering, Германия).

- Кровоток в сосудах глаза исследовали с помощью методов ЦДК и импульсной допплерографии на приборе Voluson 730 Pro (Healthcare, GE, США).

- ОКТ в режиме ангиографии проводили на оптическом когерентном томографе Optovue RX Avanti (Optovue, США). Оценивали кровоток в поверхностном и глубоком сосудистых сплетениях сетчатки в макуле и в области диска зрительного нерва.

Цветовое допплеровское картирование
спектр допплеровского сдвига частот

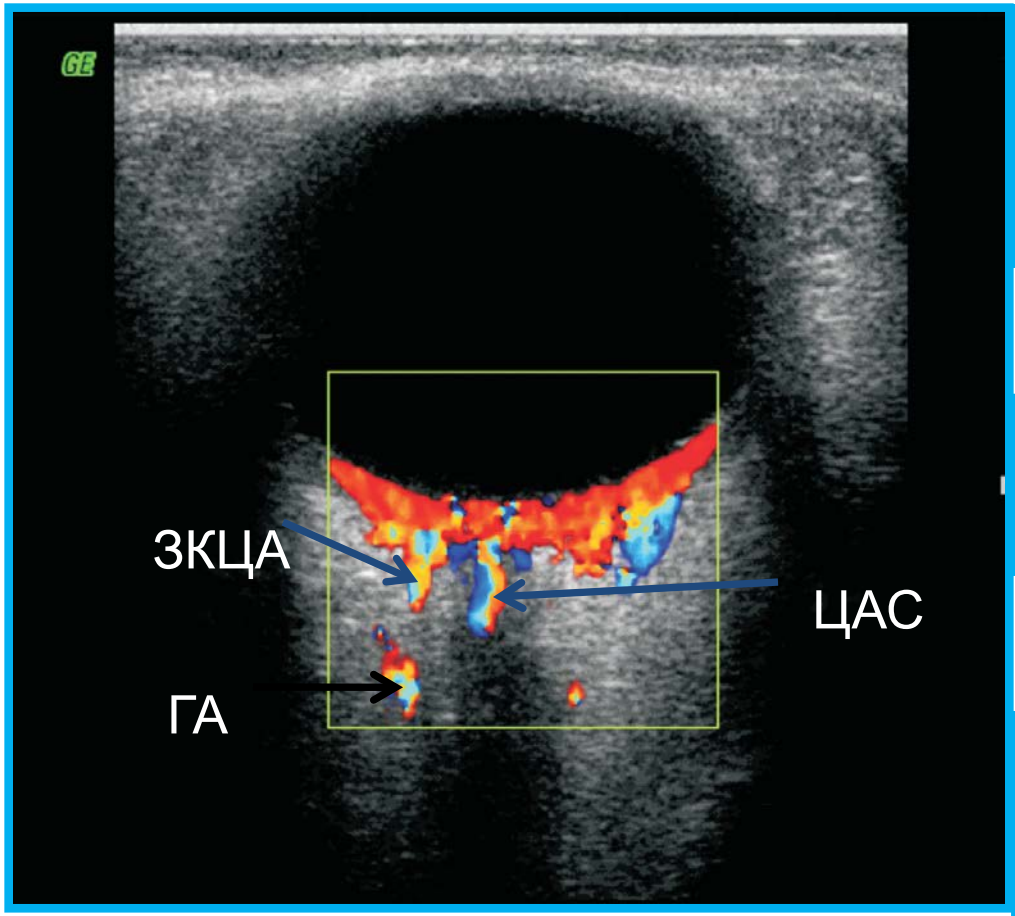

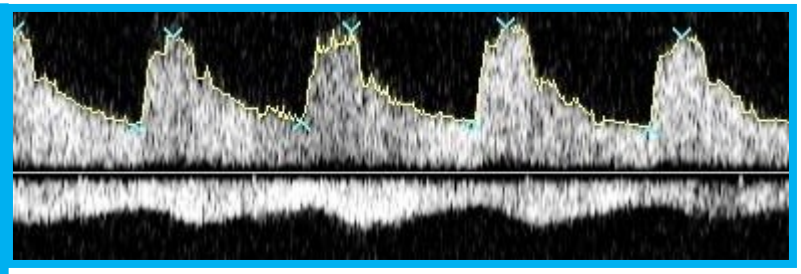

СДСЧ кровотока в ЦАС и ЦВС



СДСЧ кровотока в ЗКЦА

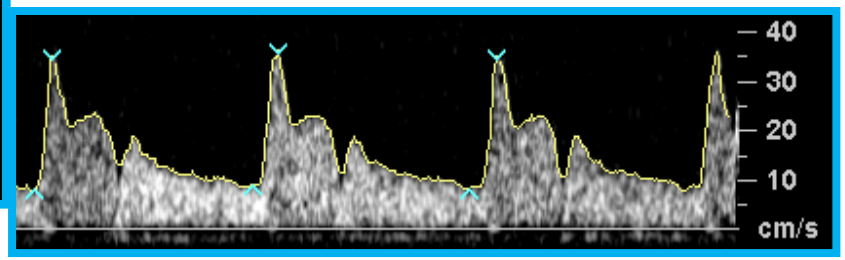

СДСЧ кровотока в ГА

Изменения макулы при ПР по данным спектральной ОКТ

без КМО

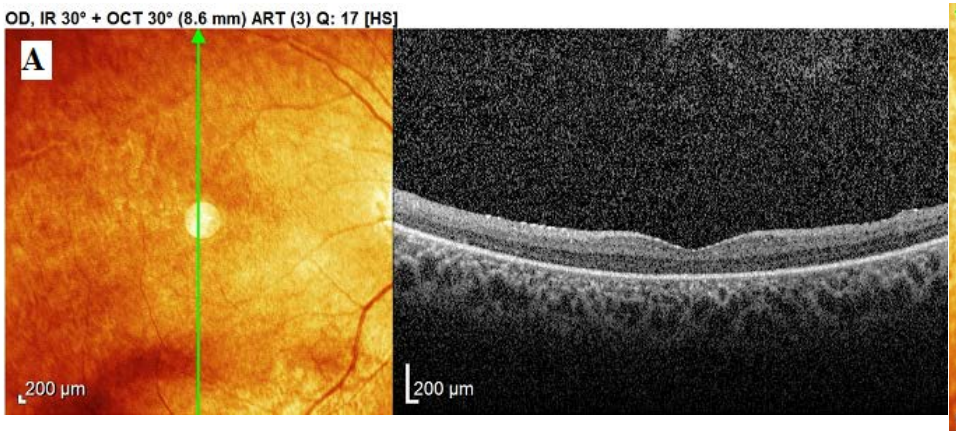

КМО

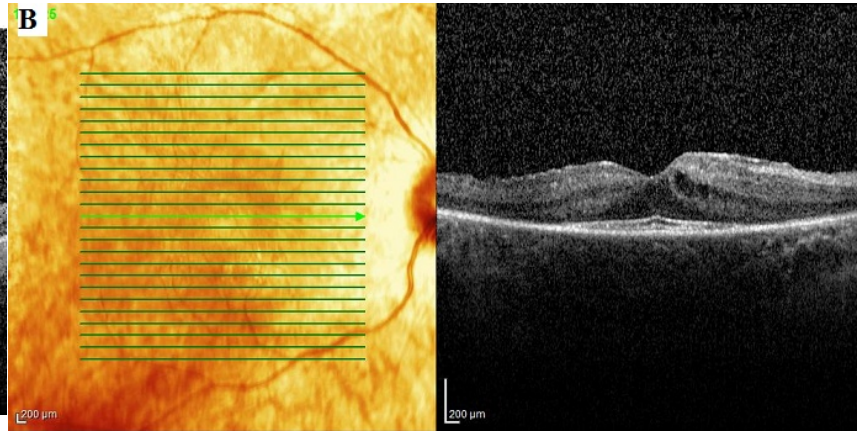

Двусторонний КМО выявлен – в 24%.

Односторонний КМО - в 36% случаев

интраретинальные кистозные полости в наружном сетчатом и внутреннем ядерном слоях при кистозном макулярном отеке

МЭРГ

атрофическая макулопатия

а- правого, б-левого глаза

КМО

в- правого, г – левого глаза

Корреляции между электрофизиологическими показателями и периметрическими индексами

- установлена достоверная прямая корреляция высокой степени между амплитудой а-волны комбинированного колбочково-палочкового ответа (общей ЭРГ) и периметрическим индексом средней чувствительности MS,
- достоверная обратная корреляция высокой степени между амплитудой а-волны МЭРГ и индексом MD.

Лечение кистозного макулярного отека

Для уменьшения высоты КМО и повышения остроты зрения

Доказана эффективность применения

местных ингибиторов карбангидразы:

(ацетазоламид

дорзоламид

бринзоламид)

Биоэлектрическая активность сетчатки при ПР

Общая ЭРГ
(максимальная ЭРГ ,
колбочково-палочковый ответ)

Высокочастотная ритмическая ЭРГ на 30 Гц (30-Hz фликер)

Макулярная
(хроматическая)
ЭРГ на красный стимул (МЭРГ)

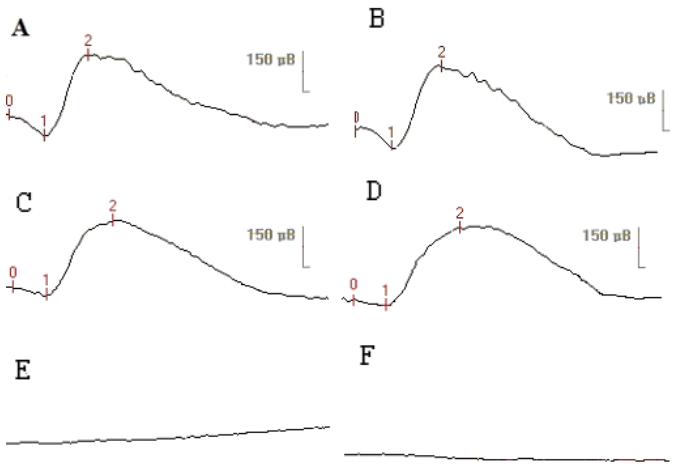

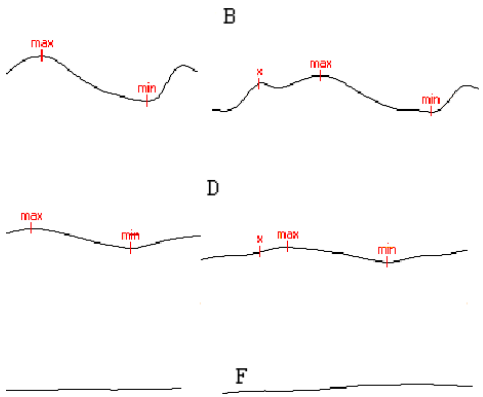

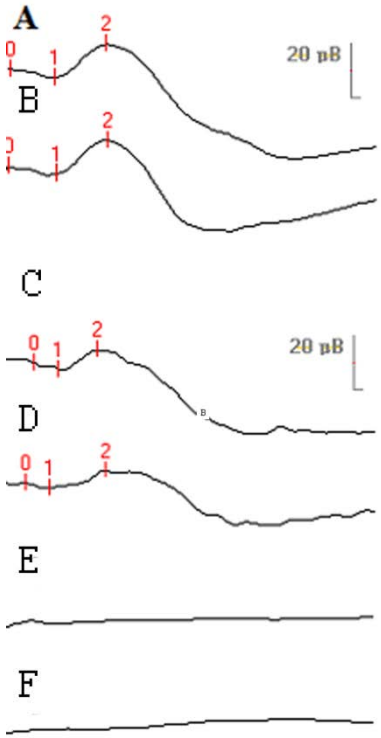

A - от правого глаза, B–от левого глаза пациента с начальной стадией ПР;

C - от правого глаза, D – от левого глаза пациента со среднетяжелой стадией ПР;

E-от правого глаза, F- от левого глаза пациента с тяжелой стадией ПР.

Спектр допплеровского сдвига частот кровотока в сосудах глаза при ПР

в центральной артерии сетчатки (ЦАС) и центральной вене сетчатки (ЦВС)

в задних коротких цилиарных артериях (ЗКЦА)

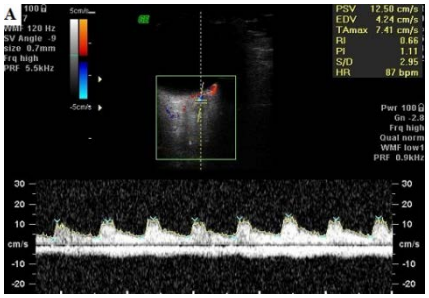

Стадия 1
Начальная

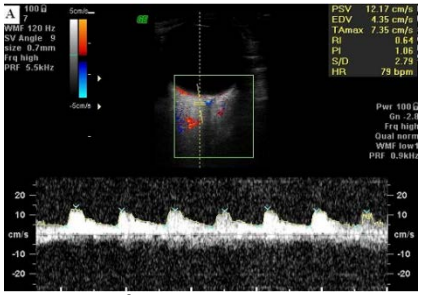

(Vsyst= 12,5см/с,V dyast= 4,24см/с, RI = 0,66);

Vsyst=12,17см/cVdyast=4,35см/с, RI =0,64

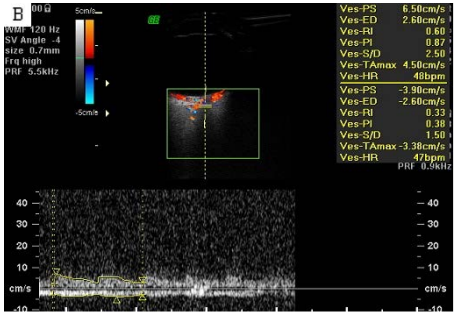

Стадия 2
среднетяжелая

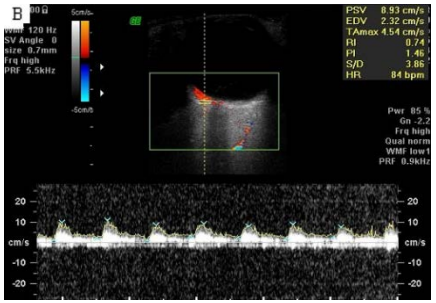

(Vsyst= 6,5см/с, Vdyast = 2,6см/с, RI = 0,6

Vsyst=8,93см/с, Vdyast =2,32см/с, RI =0,74

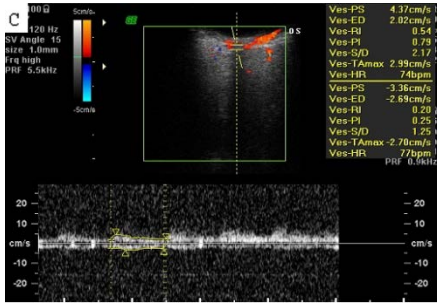

Стадия 3
тяжелая

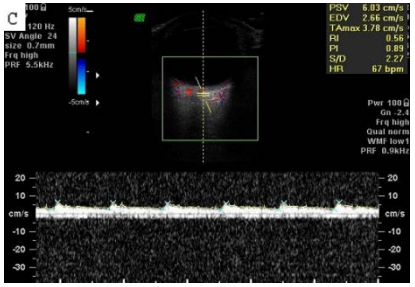

Vsyst=4,37см/с,Vdyast= 2,02см/с, RI =0,54).

Vsyst=6,03см/с,Vdyast=2,66см/с, RI =0,56

Корреляции между электрофизиологическими показателями и гемодинамическими индексами

- достоверная прямая корреляция между показателями скоростей кровотока в ЗКЦА и ЦАС и амплитудами а- волны и b-волны максимальной ЭРГ соответственно.
- Обратная корреляция между скоростями кровотока в ЗКЦА и ЦАС и латентностями а-волны и b-волны соответственно.

Ангиоокт (ангиоретина) при ПР макулярная сосудистая сеть: снижение показателей площади перфузии

Поверхностное сосудистое сплетение

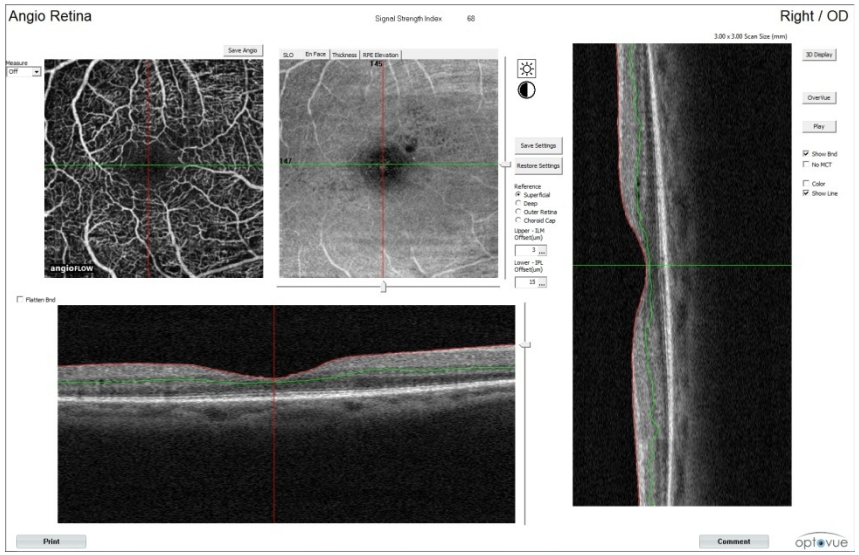

Глубокое сосудистое сплетение

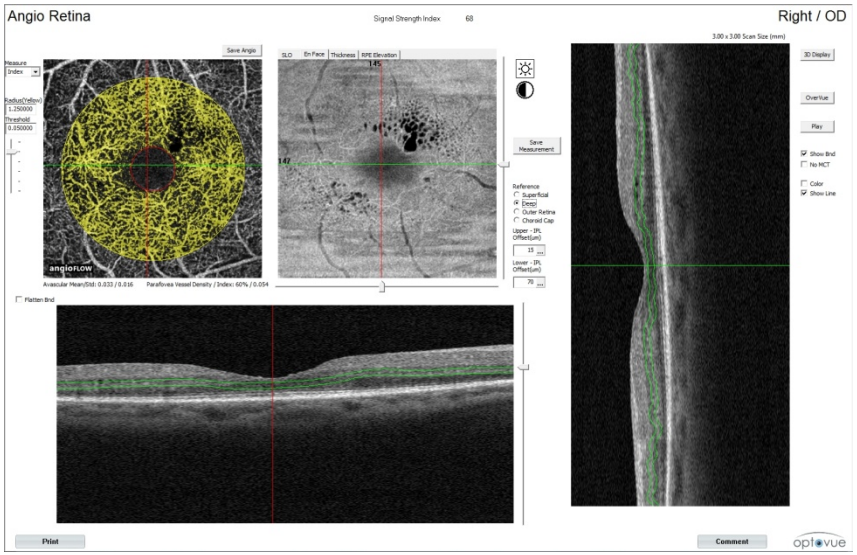

площадь перфузии (flow area) снижается до 2,08+- 0,78мм 2

площадь перфузии (flow area) снижается до 1,76+-0,75 мм 2

Увеличивается площадь неперфузируемой аваскулярной зоны

Ангиоокт (ангиодиск): ретинальные перипапиллярные капилляры (RPS) снижение показателей площади перфузии

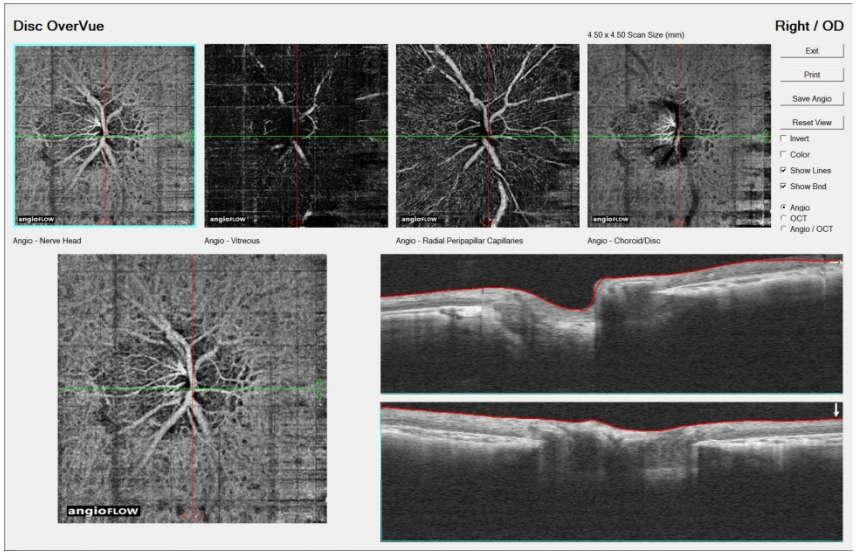

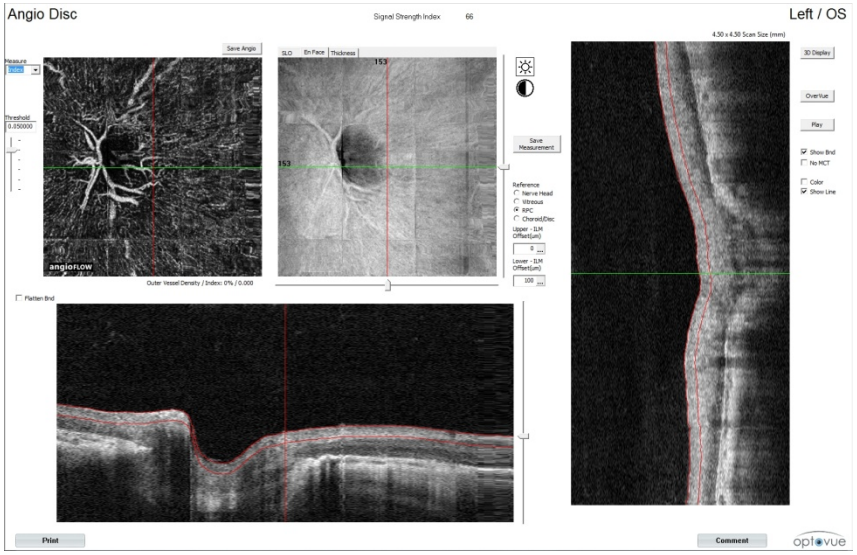

Уменьшение площади перфузии (flow area) до 1,74+-0,58 мм2

Сравнительный анализ указывает на ассоциацию снижения кровотока в магистральных сосудах глаза с нарушением микроциркуляции в макуле и парапапиллярно

Выводы

1. Применение комплекса различных инструментальных методов значительно повышает информативность изучения нарушения обмена интраретинальной жидкости и гемодинамики при лечении больных с ПР.

2. Не только наличие кистозных пространств, но и удлинение латентности b-волны МЭРГ является патогномоничным признаком КМО и может быть следствием нарушения биохимического баланса из-за задержки жидкости в клетках сетчатки и экстрацеллюлярном пространстве.

Выводы (продолжение)

3. Умеренные изменения скорости кровотока в ЗКЦА и ЦАС возникают уже на ранних стадиях ПР и нарастают параллельно угнетению функции фоторецепторов и биполярных клеток сетчатки. Достоверное снижение кровотока в ЗКЦА и ЦАС при среднетяжелой и тяжелой стадиях ПР свидетельствует о дефиците кровоснабжения хороидеи и сетчатки в развитых стадиях заболевания.

4. Дефицит кровотока в поверхностных и глубоких сосудистых сплетениях сетчатки в макуле и перипапилярно на уровне микроциркуляции сопровождается снижением кровотока в ЦАС и ЗКЦА.

Спасибо за внимание