doi: 10.17116/oftalma2016132515-22

Изменения центральной зоны глазного дна при ретинальных венозных окклюзиях по данным оптической когерентной томографии-ангиографии

М.В. БУДЗИНСКАЯ[1], А.В. ШЕЛАНКОВА[1], М.А. МИХАЙЛОВА[1], А.А. ПЛЮХОВА[1], Н.М. НУРИЕВА[2], А.В. ФОМИН[3]

[1]ФГБНУ «НИИ глазных болезней», ул. Россолимо, 11, А, Б, Москва, 119021, Российская Федерация; [2]Национальный центр офтальмологии им. акад. Зарифы Алиевой, ул. Джавадхана, 32/15, Баку, Азербайджан, AZ1144; [3]ЗАО Трейдомед-инвест, ул. Марксистская, 3, стр. 1, Москва, 109147, Российская Федерация

Цель исследования — изучить характерные особенности изменения центральной зоны глазного дна при ретинальных венозных окклюзиях по данным оптической когерентной томографии-ангиографии. **Материал и методы.** Обследован 21 пациент с ретинальными венозными окклюзиями в возрасте от 55 до 86 лет (69,9±2,28 года). Из них 8 человек с окклюзией центральной вены сетчатки (ОЦВС) — ишемический тип (средний возраст 73,6±3,4 года), 13 пациентов с окклюзией ветви центральной вены сетчатки (ОВЦВС) (средний возраст 67,6±3,0 года), из которых 8 пациентов с ишемическим и 5 пациентов с неишемическим типом. ОКТ-ангиографию (ОКТ-А) проводили с помощью оптического когерентного томографа RTVue XR Avanti («Optovue», США) в режиме Angio Retina. **Результаты.** При проведении корреляционного анализа была выявлена прямая корреляция между остротой зрения и степенью перфузии макулярной зоны только при оценке зоны сканирования 6х6 мм. При сравнении перфузии по группам статистически достоверные изменения были обнаружены вне зависимости от размера зоны сканирования и радиуса исследуемой области. У пациентов с ишемическим типом ОЦВС обнаружена наименьшая перфузия (Flow Area). Разница между ишемическим и неишемическим типом ОВЦВС была отмечена только при малой зоне сканирования (3×3 мм). При анализе индекса кровотока (Index) статистически достоверная разница между данным параметром в группах ОЦВС (ишемический тип) и ОВЦВС (неишемический тип) выявлена в зоне сканирования 3×3 мм. При анализе ОКТ-А-сканов 8 пациентов с ишемическим типом ОЦВС у 4 из них были обнаружены зоны гипоперфузии как в поверхностной, так и в глубокой сосудистой сети, у остальных 4 пациентов наблюдали гипоперфузию только в глубоких сосудистых сетях. При ишемическом типе ОВЦВС у 7 пациентов отмечены зоны гипоперфузии как в поверхностной, так и в глубокой сети, и только у 1 пациента — в глубоких сетях. В группе с неишемическим типом ОВЦВС у всех 5 пациентов была отмечена гипоперфузия только глубоких слоев. **Заключение.** ОКТ-ангиография является высокоинформативным методом диагностики нарушения перфузии во всех сосудистых слоях центральной зоны сетчатки и выявления микроваскулярных аномалий у пациентов с ретинальными венозными окклюзиями.

Ключевые слова: *глаз, гипертоническая болезнь, ретинальные венозные окклюзии, окклюзия центральной вены сетчатки, окклюзия ветви центральной вены сетчатки, макулярный отек, оптическая когерентная томография-ангиография, ОКТ-ангиография, флюоресцентная ангиография.*

Analysis of changes in central macular thickness based on optical coherence tomography angiography findings in retinal vein occlusion

M.V. BUDZINSKAYA[1], A.V. SHELANKOVA[1], M.A. MIKHAYLOVA[1], A.A. PLYUKHOVA[1], N.M. NURIYEVA[2], A.V. FOMIN[3]

[1]Research Institute of Eye Disease, 11 A, B, Rossolimo St., Moscow, Russian Federation, 119021; [2]National Centre of Ophthalmology named after acad. Zarifa Aliyeva, 32/15 Javadkhan St., Baku, Azerbaijan, AZ 1114; Tradomed Invest CJSC, 3-1 Marksistskaya St., Moscow, Russian Federation, 109147

Aim — to investigate the relationship between OCT angiography measurements and central fundus changes in patients with retinal vein occlusion (RVO). **Material and methods**. The study enrolled 21 RVO patients aged from 55 to 86 years (69.9±2.28 years), including 8 patients with ischemic central RVO (I-CRVO; 73.6±3.4 years on average) and 13 patients with branch RVO (BRVO; 67.6±3.0 years on average). Of the latter, 8 cases were ischemic (I-BRVO) and 5 non-ischemic (NI-BRVO). OCT angiography (OCTA) was performed using RTVue XR Avanti (Optovue, USA) tomograph in the Angio Retina mode. **Results.** A direct correlation was found between visual acuity and the degree of macular perfusion when assessing a scanning area of 6x6 mm. Having compared the degree of perfusion in groups, we have revealed that it changed significantly regardless of the size of the area scanned and the radius of the region of interest. Patients with ischemic CRVO demonstrated the lowest perfusion (Flow Area). As to ischemic and non-ischemic BRVO patients, the difference between them was only noticed with small scanning area (3x3 mm). Another statistically significant difference was shown for the blood flow index in the I-CRVO and NI-BRVO groups with scan area of 3x3 mm. Of 8 I-CRVO patients, 4 demonstrated areas of hypoperfusion within both superficial and deep vascular plexuses, while the other 4 - within the deep plexus only. In the I-BRVO group, 7 patients had hypoperfusion within both superficial and deep vascular plexuses and just 1 - within the deep plexus. In the NI-BRVO group all 5 patients had hypoperfusion of deep layers with no involvement of the superficial plexus. **Conclusion.** The value of information on vascular perfusion in all layers of the central retina provided by OCT angiography is very high, which makes it useful for the detection of microvascular abnormalities in patients with retinal vein occlusions.

Keywords: *eye, hypertension, retinal vein occlusion, central retinal vein occlusion, branch retinal vein occlusion, macular edema, OCT angiography, fluorescein angiography.*

Ретинальная венозная окклюзия (РВО) — распространенное сосудистое заболевание, приводящее к стойкому и выраженному снижению зрительных функций. Высокий уровень инвалидности среди пациентов, перенесших РВО, указывает на острую социальную значимость проблемы [1—3]. По данным многочисленных исследований, ежегодно в мире регистрируется порядка 16,4 млн случаев данного заболевания [4]. Окклюзия ветви центральной вены сетчатки (ОВЦВС) встречается чаще, чем окклюзия центральной вены сетчатки (ОЦВС). Распространенность ОВЦВС составляет 4,42 на 1000 человек, а ОЦВС — 0,80 на 1000 человек [4].

Флюоресцентная ангиография глазного дна (ФАГД) информативна для подтверждения локализации окклюзии, помогает обнаружить зоны сетчатки без перфузии (хотя они часто затемняются интраретинальными кровоизлияниями), диагностировать неоваскуляризацию [5]. На основании данных ФАГД в случае выявления ишемических зон площадью более 10 диаметров диска зрительного нерва (ДЗН) в каждом из перечисленных типов выделяют ишемический тип. Если площадь неперфузируемой зоны менее 10 диаметров ДЗН, то этот тип называют неишемическим [6]. Как правило, отек макулы является главной причиной снижения зрения у пациентов с РВО [7], однако встречаются пациенты с ишемией макулярной зоны, которая, в отличие от макулярного отека, приводит к необратимому снижению остроты зрения и не поддается терапии.

В последние годы появился новый неинвазивный метод исследования — ОКТ-ангиография (ОКТ-А), в основе которого лежит алгоритм декорреляционной амплитудной ангиографии с разделением спектра (split-spectrum amplitude decorrelation angiography, SSADA) [8, 9]. Метод позволяет неинвазивно определять движение крови в сосудах сетчатки и хориоидеи, тем самым давая четкое представление о форме, размерах, структуре и локализации новообразованных сосудов при различных патологиях глазного дна. ОКТ-А является методом, не требующим внутривенного введения красителя, что исключает возможность развития осложнений и нежелательных побочных эффектов [10]. Во многих работах указывается на соотносительность данных ФАГД и ОКТ-А. ФАГД, с одной стороны, позволяет охватить большую площадь глазного дна, выявить неполноценность сосудистой стенки и как следствие — экстравазальный выход флюоресцеина, с другой стороны, ФАГД — инвазивный метод, показывает только сосуды, залегающие во внутренних слоях сетчатки, не глубже 100 мкм, что дает хорошую картину поверхностного капиллярного слоя, но полностью экранирует глубокую капиллярную сеть. В случае ФАГД на снимке одновременно присутствует изображение всех сосудов в объеме сетчатки, а при ОКТ-А регистрируют объемную структуру сосудистой сети, что дает возможность получать послойное изображение, позволяя дифференцировать капилляры, залегающие на разной глубине [11, 12].

Цель нашего исследования — провести анализ изменений центральной зоны глазного дна при ретинальных венозных окклюзиях по данным ОКТ-А.

Материал и методы

Обследован 21 пациент с РВО в возрасте от 55 до 86 лет (69,9±2,28 года). Из них у 8 человек диагностирована ОЦВС — ишемический тип (средний возраст 73,6±3,4 года), у 13 — ОВЦВС (средний возраст 67,6±3,0 года), 8 пациентов с ишемическим, 5 — с неишемическим типом.

Всем пациентам, помимо стандартного офтальмологического обследования, включавшего визометрию, рефрактометрию, биомикроскопию и офтальмоскопию, проводили ФАГД, ОКТ и ОКТ-А.

ФАГД выполняли по стандартной методике на фундус-камере FF 450 plus («Карл Цейс», Германия) и HRA («Heidelberg Engineering», Германия). В качестве контрастного вещества внутривенно вводили 5 мл 10% флюоресцеина натрия. ОКТ проводили на томографе SPECTRALIS («Heidelberg Engineering», Германия) в стандартном режиме и режиме исследования хориоидеи. В первом случае определяли толщину сетчатки, во втором — изучали топографические особенности и толщину хориоидеи.

ОКТ-А осуществляли с помощью оптического когерентного томографа RTVue XR Avanti («Optovue», США) в режиме Angio Retina. Реализованный на данном томографе способ ОКТ-А с помощью SSADA-алгоритма основан на анализе разницы (т.е. так называемой декорреляции) последовательных ОКТ-сканов. Применение во время сканирования технологии разделения спектра позволяет повысить контрастность результирующего изображения за счет повышения соотношения полезный сигнал/шум, а также обеспечивает уменьшение чувствительности к осевым микродвижениям во время сканирования. В исследовании использовалась бета-версия программного обеспечения Angio Analytic для автоматического расчета площади перфузируемой сосудистой сети в зоне сканирования (Flow Area) и для расчета так называемого индекса кровотока (Index). Размеры возможных зон сканирования при проведении ОКТ-А составляют 2×2; 3×3; 6×6 и 8×8 мм. В данном исследовании измерения проводили в зонах сканирования 3×3 и 6×6 мм. Параметр Flow Area определяет площадь перфузируемых сосудов в выбранном слое сканирования **(рис. 1, 2)**, попадающих в измеряемую зону, ограниченную окружностью определенного радиуса (измеряют в мм^2). Согласно SSADA-алгоритму, чем сильнее кровоток, тем больше разница между последовательными сканами сетчатки и тем выше значение декорреляции. Безразмерный индекс кровотока (Index) рассчитывается как усредненное по площади измерения значение декорреляции в исследуемой зоне сетчатки, т.е. он зависит как от плотности сосудистой сети, так и от средней величины

© Коллектив авторов, 2016

Для корреспонденции:
Будзинская Мария Викторовна — д-р мед. наук, рук. отд. клинических исследований в офтальмологии
e-mail: m_budzinskaya@mail.ru



Рис. 1. **Результаты ОКТ-А, 3×3 мм. Сегментация слоев сканирования.**

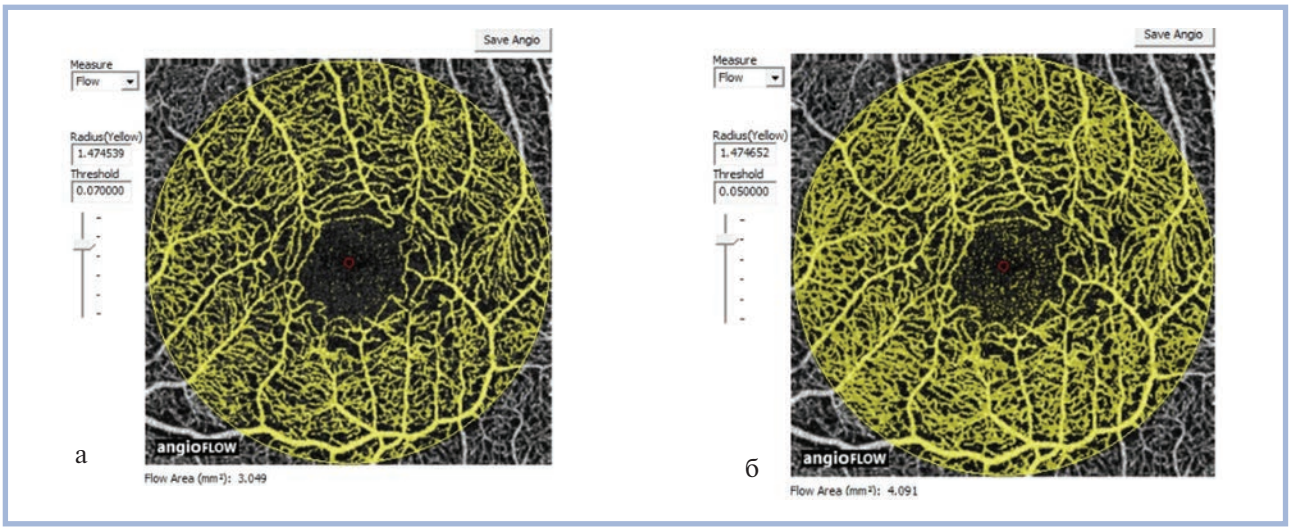

Рис. 2. **Результаты ОКТ-А, 3×3 мм.**

а — зона сканирования 3×3 мм, поверхностные слои сетчатки (Superficial), R — 1,47 мм, уровень амплитуды отсечения шумов 0,07, Flow Area 3,049 мм^2; б — поверхностные слои сетчатки (Superficial), R — 1,47 мм, уровень амплитуды отсечения шумов 0,05, Flow Area 4,091 мм^2.

микроциркуляции крови в капиллярах в этой зоне. Параметры сосудистой сети (Flow Area) и индекс кровотока (Index) измеряли для сравнения на участках сетчатки различной площади: в зонах, ограниченных окружностью радиусом (R) 1,25; 1,47 и 3 мм. Поскольку метод ОКТ-А основан на учете изменений (декорреляции) между последовательными сканами, он будет регистрировать только поток, декорреляционный сигнал которого выше минимального регистрируемого порогового значения, превышающего уровень отсечения шумов. Сравнивали два режима отсечения шумов: амплитудой отсечения 0,05 — более чувствительный (для изучения мелких капилляров) и амплитудой отсечения 0,07, отсекающий как шум, так и мелкие капилляры, однако позволяющий детально изучить крупную капиллярную сеть **(см. рис. 2)**. У всех пациентов сканирование проводили в макулярной зоне с центральной фиксацией взгляда пациента. Специальный алгоритм MCT (Motion Correction Technology) устраняет после съемки артефакты от микродвижений глаза пациента, произошедшие во время сканирования.

Программа Angio Retina позволяет получать ОКТ-ангиограммы с разрешением 304×304 пикселя и автоматическую сегментацию 3D-сканов сетчатки на «поверхностные» и «глубокие» слои внутренней сетчатки, наружную сетчатку и хориокапиллярный слой **(см. рис. 1)**. Слой «superficial» (поверхностный) ОКТ-ангиограммы внутренней сетчатки включает сосуды поверхностного сосудистого сплетения сетчатки и сосудистую сеть в слое нервных волокон сетчатки, начиная с 3 мкм ниже поверхности внутренней пограничной мембраны и до уровня 15 мкм ниже внутреннего плексиформного слоя (ВПС). Слой «deep» расположен на уровне 15—70 мкм ниже ВПС (т.е. имеет толщину 55 мкм). В этот слой попадают сосуды глубокого сосудистого сплетения, расположенные преимущественно во внутреннем ядерном слое (ВЯС) и вблизи его границы с наружным плексиформным слоем (НПС). Слой наружной сетчатки, «outer Retina», располагается от уровня 70 мкм ниже ВПС до уровня 30 мкм ниже поверхности пигментного эпителия сетчатки (ПЭС). «Choroid Cap» — слой хориоидальных капилляров, расположенный между уровнями 30 и 60 мкм ниже поверхности ПЭС (т.е. имеет толщину 30 мкм). В данном исследовании проводился анализ значений Flow Area и Index в поверхностном сосудистом слое (Superficial).

Математический и статистический анализ полученных данных проводили с использованием стандартных пакетов программы SPSS 19.0, которая включала обработку всей базы данных на основе частотного анализа полей с

дискретными непрерывными значениями (*N*, *M*, *m*, минимальные и максимальные значения, асимметрия и эксцесс, где *N* — число наблюдений, *M* — среднее арифметическое, *m* — стандартное отклонение от среднего). Для оценки статистической значимости различий количественных признаков был применен критерий *U* Манна—Уитни для непараметрических данных. Анализ статистической значимости различий качественных и количественных признаков, не соответствующих закону нормального распределения, проведен с помощью критерия χ^2 Пирсона с поправкой Йетса. Критический уровень значимости при проверке статистических гипотез в данном исследовании принимали равным меньше 0,05. Для оценки взаимосвязи между показателями определяли коэффициент ранговой корреляции Пирсона (*r*).

Для визуализации данных были использованы графики типа box-and-whiskers diagram или диаграммы размаха. Такой вид диаграммы в удобной форме показывает медиану, нижний и верхний квартили, минимальное и максимальное значение выборки и выбросы.

В исследовании соблюдали этические принципы, предъявляемые Хельсинкской декларацией Всемирной медицинской ассоциации (World Medical Association Declaration of Helsinki).

Результаты

Как видно из **табл. 1**, наименьшие показатели максимальной корригируемой остроты зрения (МКОЗ) обнаружены в группе с ишемическим типом ОЦВС, наивысшие — в группе с неишемическим типом ОВЦВС ($p \leqslant 0{,}05$ между показателями групп). Статистически достоверной корреляции между толщиной сетчатки и МКОЗ в группах выявлено не было. Данный факт свидетельствует о том, что в исследуемой категории пациентов увеличение толщины сетчатки не связано со снижением остроты зрения.

При проведении корреляционного анализа была выявлена прямая корреляция между остротой зрения и степенью перфузии макулярной зоны только при оценке зоны сканирования 6×6 мм **(табл. 2)**. Как видно из представленной таблицы, наименьшая погрешность измерения отмечена при наибольшей зоне и радиусе сканирования. Уровень отсечения амплитуды шумов на полученные результаты не влиял. Таким образом, снижение МКОЗ связано с гипоперфузией фовеальной зоны в радиусе 6×6 мм, а не меньшего радиуса 3×3 мм.

При сравнении перфузии по группам статистически достоверные изменения были обнаружены вне зависимости от размера зоны сканирования и радиуса исследуемой области. У пациентов с ишемическим типом ОЦВС выявлена наименьшая перфузия (Flow Area) **(табл. 3)**. Разница между показателями пациентов с ишемическим и неишемическим типом ОВЦВС была обнаружена только при малой зоне сканирования (3×3 мм), что наглядно показано в **табл. 3**.

При анализе индекса кровотока (Index) статистически достоверная разница между показателями групп ОЦВС (ишемический тип) и ОВЦВС (неишемический тип) выявлена в зоне сканирования 3×3 мм **(табл. 4)**. Возможно, при ишемическом типе (больше при ОЦВС и в меньшей степени при ОВЦВС) наиболее подверженной зоной является фовеа и прилежащая к ней зона. Анатомически бо-

Таблица 1. **Данные функциональных и морфометрических методов обследования**

Показатель	ОЦВС (ишемический тип)	ОВЦВС	
		ишемический тип	неишемический тип
МКОЗ	0,19±0,07*	0,33±0,09***	0,66±0,08***
Толщина сетчатки Fovea, мкм	291,50±54,97	341,37±28,29	280,20±15,19
Макулярный объем, мм^3	8,62±0,57	9,48±0,48	8,32±0,38
Толщина хориоидеи, мкм	204,83±27	250,0±10,78	192,2±21,78

Примечание. Здесь и в табл. 3, 4: * — $p \leqslant 0{,}05$ между показателями групп ОЦВС и ОВЦВС (неишемический тип); ** — $p \leqslant 0{,}05$ между показателями групп ОЦВС и ОВЦВС (ишемический тип); *** — $p \leqslant 0{,}05$ между данными групп ОВЦВС(неишемический тип) и ОВЦВС (ишемический тип).

Таблица 2. **Корреляционная зависимость между остротой зрения и площадью перфузии макулярной зоны**

Размер зоны сканирования, мм	Площадь перфузии макулярной зоны	r	p
3×3	Flow R1,25_0,05	0,271	0,105
	Flow R1,25_0,07	0,187	0,288
	Flow R1,47_0,05	0,316	0,064
	Flow R1,47_0,07	0,194	0,248
6×6	**Flow R1,25_0,05**	**0,472**	**0,004**
	Flow R1,25_0,07	**0,456**	**0,006**
	Flow R3,0_0,05	**0,450**	**0,006**
	Flow R3,0_0,07	**0,355**	**0,031**

Примечание. Полужирным шрифтом выделены статистически достоверные значения.

Таблица 3. **Площадь перфузируемой сосудистой сети в зоне сканирования у пациентов с различными типами окклюзий вен сетчатки**

Размер зоны сканирования, мм	Площадь перфузируемой сосудистой сети	ОЦВС	ОВЦВС	
			ишемический тип	неишемический тип
3×3	Flow R1.25_0,05	1,94±0,33*	2,21±0,28***	2,87±0,17*/***
	Flow R1.25_0,07	1,27±0,21*	1,48±0,24	2,09±0,13*
	Flow R1.47_0,05	2,77±0,40*	3,04±0,44***	4,11±0,23*/***
	Flow R1.47_0,07	1,77±0,32*	2,11±0,34***	3,0±0,19*/***
6×6	Flow R1.25_0,05	1,65±0,37*	2,26±0,30	2,67±0,06*
	Flow R1.25_0,07	1,08±0,23*	1,49±0,20	1,74±0,06*
	Flow R3.0_0,05	9,34±2,30*	14,03±1,22	9,93±0,56*
	Flow R3.0_0,07	5,91±1,55*	8,82±1,14	9,92±0,56

Таблица 4. **Индекс кровотока в зоне сканирования у пациентов с различными типами окклюзий вен сетчатки**

Размер зоны сканирования, мм	Index	ОЦВС	ОВЦВС	
			ишемический тип	неишемический тип
3×3	R1.25_0,05	0,04±0,007*	0,04±0,007	0,06±0,003*
	R1.25_0,07	0,03±0,006*	0,04±0,007	0,05±0,003*
	R1.47_0,05	0,04±0,005*	0,04±0,007	0,06±0,004*
	R1.47_0,07	0,03±0,005*	0,04±0,006	0,05±0,003*/***
6×6	R1.25_0,05	0,04±0,005*	0,04±0,006	0,04±0,002*
	R1.25_0,05	0,04±0,005	0,05±0,006	0,05±0,002
	R3.0_0,05	0,04±0,006	0,08±0,004	0,05±0,002
	R3.0_0,05	0,04±0,007	0,02±0,007***	0,05±0,002***
	R3.0_0,07	0,03±0,005	0,03±0,004	0,04±0,002
	R3.0_0,07	0,03±0,006	0,02±0,005	0,04±0,001

лее бедная сосудистая сеть (в фовеоле они отсутствуют вовсе) быстрее реагирует на развитие РВО, в то время как периферические отделы макулярной зоны за счет формирования анастомозов и телеангиоэктазий компенсируют последствия сосудистой катастрофы. Причем чем более глубокий слой мы анализируем (с капиллярами меньшего диаметра), тем большую площадь гипоперфузии регистрируем **(рис. 3, 4)**.

По данным R. Mastropasqua [13], зоны с низким кровенаполнением на ОКТ-А соответствуют зонам гипофлюоресценции вследствие артериальной гипоперфузии на ФАГД. Возможно, для изучения капиллярной сети, выявления ишемии макулярной зоны при РВО и прогнозирования функциональных результатов ОКТ-А станет методом выбора.

Анализ ОКТ-А-сканов показал, что у 4 из 8 пациентов с ишемическим типом ОЦВС зарегистри-

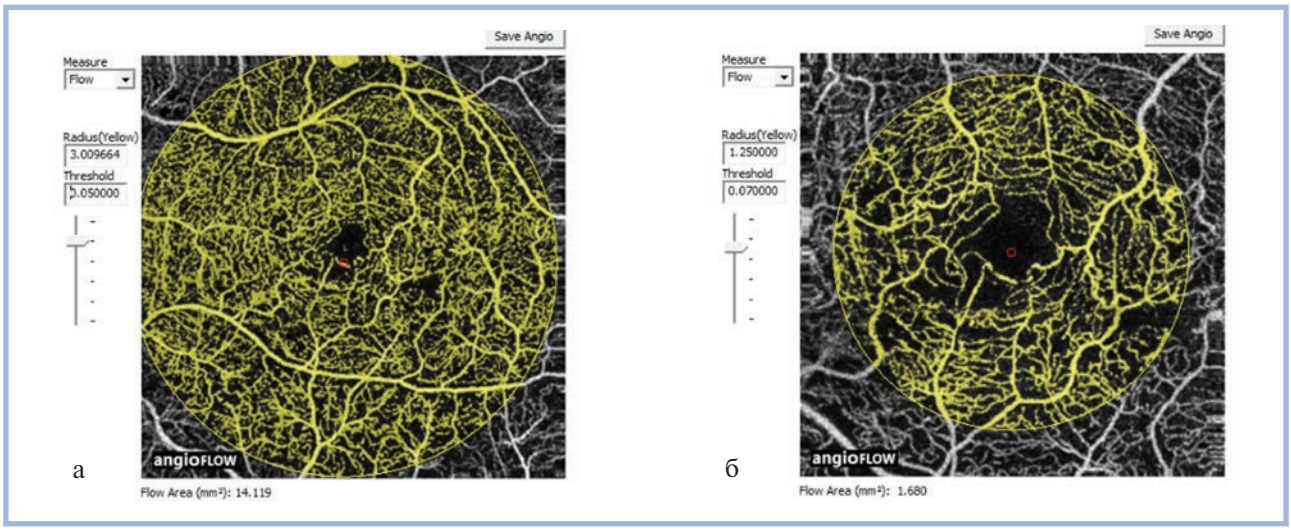

Рис. 3. **Результаты ОКТ-А.**

а — зона сканирования 6×6 мм; б — зона сканирования 3×3 мм. Площадь гипоперфузии по отношению к исследуемой области на рис. а меньше, чем на рис. б.

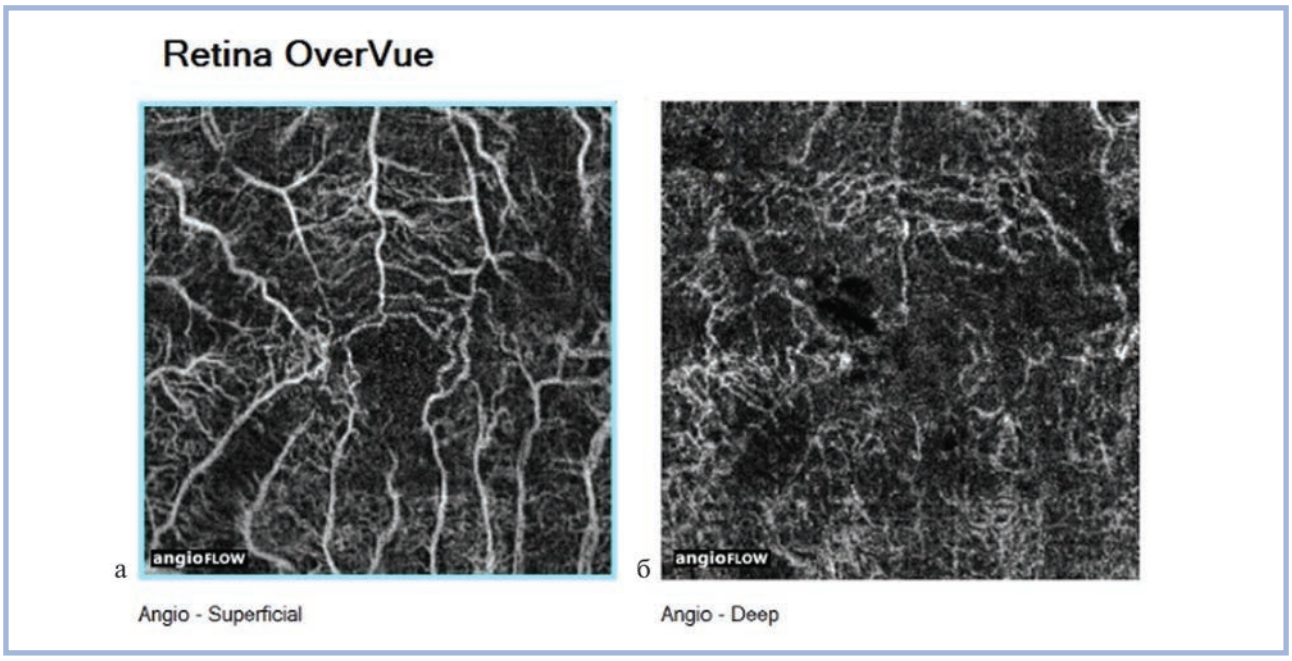

Рис. 4. **ОКТ-А-скан пациента с гипоперфузией поверхностной (а) и глубокой (б) капиллярной сети.**

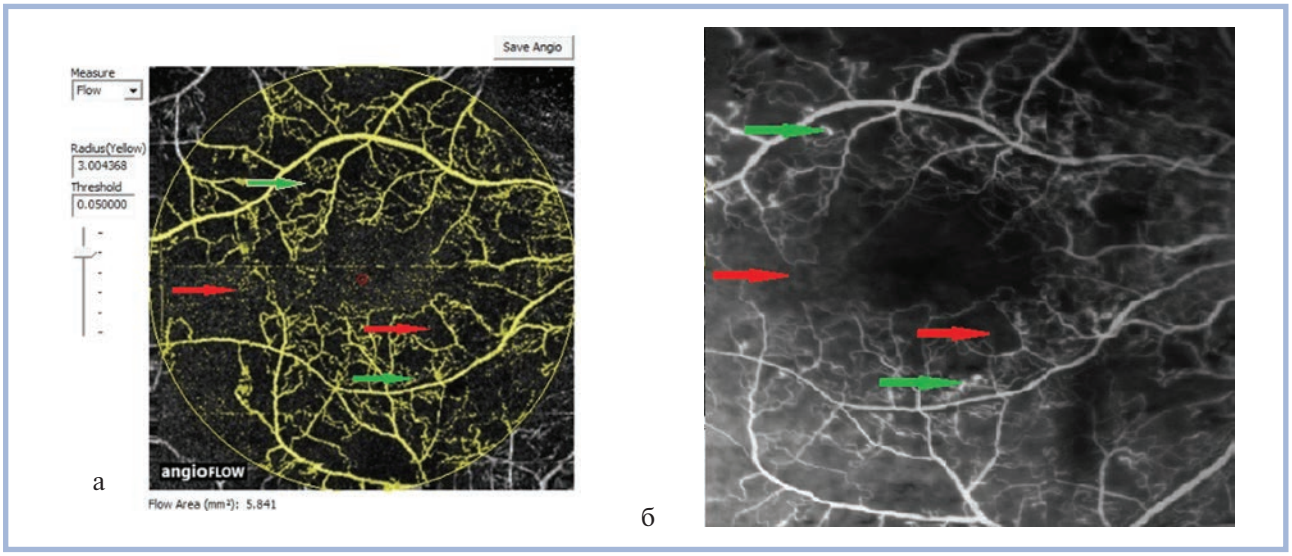

Рис. 5. **Результаты ОКТ-А (а) и ФАГД (б) пациента с ОЦВС ишемического типа (ишемия макулярной зоны).**
Красными стрелками отмечены зоны гипоперфузии, зелеными — микроваскулярные аномалии.

рованы зоны гипоперфузии как в поверхностной, так и в глубокой сосудистой сети **(см. рис. 4)**, у остальных 4 пациентов наблюдалась гипоперфузия только в глубоких сосудистых сетях. При ишемическом типе ОВЦВС у 7 пациентов были обнаружены зоны гипоперфузии как в поверхностной, так и в глубокой сети и только у 1 пациента — в глубоких сетях. В группе с неишемическим типом ОВЦВС у всех 5 пациентов была отмечена гипоперфузия только в глубоких слоях.

Анализ ОКТ-ангиограмм в сопоставлении с данными ФАГД показал высокую частоту встречаемости микроваскулярных аномалий у пациентов с РВО. В 7 случаях с ишемическим типом ОЦВС по данным ОКТ-А были обнаружены телеангиоэктазии и у 2 пациентов — микроаневризмы. В группе с ишемическим типом ОВЦВС у 6 пациентов диагностированы микроаневризмы, и у 6 — телеангиоэктазии. В группе с неишемическим типом ОВЦВС у 3 пациентов выявлены телеангиоэктазии, у 2 микроаневризмы. По данным ФАГД в группе с ишемическим типом ОЦВС у 5 пациентов обнаружены телеангиоэктазии и у 5 — микроаневризмы, в группе с ишемическим типом ОВЦВС у 7 пациентов отмечены микроаневризмы, у 7 — телеангиоэктазии, в группе с неишемическим типом ОВЦВС у 1 пациен-

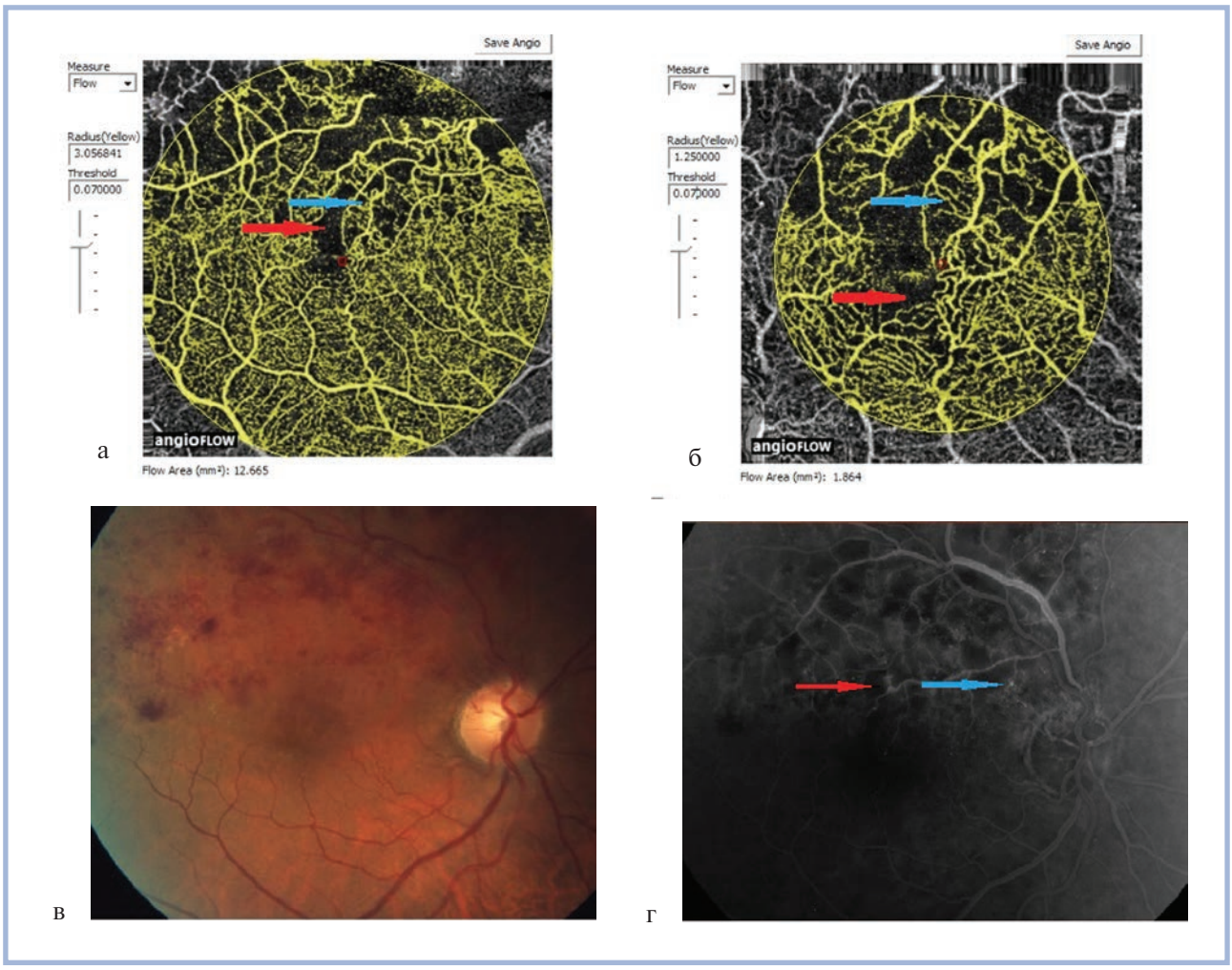

Рис. 6. **ОКТ-А-сканы.**

а — зона сканирования 6×6 мм, R — 3,0 мм, уровень амплитуды отсечения шумов 0,07; б — зона сканирования 3×3 мм, R — 1,25 мм, уровень амплитуды отсечения шумов 0,07; в — офтальмоскопическая картина глазного дна; г —ангиографическая картина глазного дна. Красными стрелками отмечены зоны гипоперфузии, синими — телеангиоэктазии.

та диагностированы микроаневризмы, у 4 — телеангиоэктазии. Таким образом, ОКТ-А по выявлению микроваскулярных аномалий у пациентов с РВО может быть сопоставима с ФАГД **(рис. 5, 6)**.

Таким образом, ОКТ-ангиография, в основе которой лежит алгоритм декорреляционной амплитудной ангиографии с разделением спектра, является высокоинформативным методом диагностики нарушения перфузии во всех сосудистых слоях центральной зоны сетчатки и выявления микроваскулярных аномалий у пациентов с ретинальными венозными окклюзиями.

Участие авторов:

Концепция и дизайн исследования: М.Б., А.Ф., А.Ш.

Сбор и обработка материала: А.Ш., М.М., А.П., Н.Н.

Статистическая обработка данных: М.Б., А.Ш., Н.Н.

Написание текста: М.Б., А.Ш., Н.Н.

Редактирование: М.Б.

Конфликт интересов отсутствует.

ЛИТЕРАТУРА

1. Хохлова Д.Ю., Дроздова Е.А. Анализ системных факторов риска у пациентов с окклюзией вен сетчатки. *Медицинский вестник Башкортостана.* 2014;9(2):144-147.
2. Дроздова Е.А., Хохлова Д.Ю. Зависимость эффективности антиангиогенной терапии от компенсации артериальной гипертензии у пациентов с окклюзией вен сетчатки. *Вестник Оренбургского государственного университета.* 2014;12:116-119.
3. Михайлова М.А., Плюхова А.А., Балацкая Н.В., Будзинская М.В.Особенности развития окклюзионных поражений сосудов сетчатки и зрительного нерва на фоне сердечно-сосудистых заболеваний. *Практическая медицина*. 2012;2:71.
4. Rogers S, Mclntosh RL, Cheung N et al. The prevalence of retinal vein occlusion: pooled data from population studies from the United States, Europe, Asia, and Australia. *Ophthalmology.* 2010;117(2):313-319.

doi:10.1016/j.ophtha.2009.07.017

5. Киселева Т.Н., Кошевая О.П., Будзинская М.В., Щеголева И.В. Кровоток в сосудах глаза при окклюзии центральной вены сетчатки. *Катарактальная и рефракционная хирургия*. 2006;6(3):52-56.

6. Hayreh SS. Prevalent misconceptions about acute retinal vascularocclusive disorders. *Prog Retin Eye*. 2005;24:493-519.

doi:10.1016/j.preteyeres.2004.12.001

7. Anon. Baseline and early natural history report. The Central Vein Occlusion Study. *Arch Ophthalmol*. 1993;111(8):1087-1095.

doi:10.1001/archopht.1993.01090080083022

8. Jia Y, Tan O, Tokayer J et al. Split-spectrum amplitude-decorrelation angiography with optical coherence tomography. *Opt Express*. 2012; 20(4):4710-4725.

doi:10.1364/oe.20.004710

9. Шаимов Т.Б., Панова И.Е., Шаимов Р.Б., Шаимова В.И., Шаимова В.А., Фомин А.В.. ОКТ-ангиография в диагностике типов неоваскуляризации при возрастной макулярной дегенерации. *Вестник офтальмологии*. 2015;131(5):4-12.

doi:10.17116/engoftalma201513154-12

10. Lumbroso B, Huang D, Jia Y, Fujimoto JA, Rispoli M. *Optical coherence tomography angiography: New clinical terminology Clinical guide to Angio-OCT*. Jjaypee; 2014:5-7.

11. Nobre Cardoso J, Keane PA, Sim DA, Bradley P, Agrawal R, Addison PK, Egan C, Tufail A. Systematic evaluation of Optical Coherence Tomography Angiography in Retinal Vein Occlusion. *American Journal of Ophthalmology*. 2015;Nov 24.

doi:10.1016/j.ajo.2015.11.025

12. de Castro-Abeger AH, de Carlo TE, Duker JS, Baumal CR. Optical Coherence Tomography Angiography Compared to Fluorescein Angiography in Branch Retinal Artery Occlusion. *Ophthalmic Surg Lasers Imaging Retina*. 2015;46(10):1052-1054.

doi:10.3928/23258160-20151027-12

13. Rodolfo Mastropasqua,Luca Di Antonio, Silvio Di Staso, Luca Agnifili, Angela Di Gregorio, Marco Ciancaglini, Leonardo Mastropasqua. Optical Coherence Tomography Angiography in Retinal Vascular Diseases and Choroidal Neovascularization. *Journal of Ophthalmology*. 2015;1-8.

doi:10.1155/2015/343515

Поступила 27.01.2016