ОКТ-ангиография в мониторинге неоваскулярных сетей в ходе анти-VEGF терапии при возрастной макулярной дегенерации

Шаимов Т.Б.

Научный руководитель – профессор, д.м.н. Панова И.Е.

ООО «Центр «Зрение», Челябинск

Кафедра офтальмологии ФДПО ЮУГМУ, Челябинск

Актуальность

Неоваскулярная форма ВМД – социально значимое заболевание, приводящее к необратимой потере зрения за счет развития хориоидальной неоваскуляризации (ХНВ).

«Золотым» стандартом диагностики ХНВ является флуоресцентная ангиография, однако внутривенное введение красителя сопряжено с рядом побочных эффектов.

Эффективный режим анти-VEGF терапии на начальном этапе – 3 последовательные ежемесячные инъекции Ранибизумаба

ОКТ-ангиография – новый неинвазивный метод оценки состояния сосудистых структур сетчатки и хориоидеи

Алгоритм декорелляционной амплитудной ангиографии с разделением спектра (SSADA)

- Основан на определении движения эритроцитов по сосудам, тем самым «подсвечивая» активные структуры
- Трехмерное сканирование - послойное определение особенностей кровотока в сетчатке, зрительном нерве и сосудистой оболочке
- Время получения изображения – 6 секунд
- Не требует введения контрастных веществ - неинвазивное, безопасное исследование

Цель исследования: Определить возможности ОКТ-ангиографии в оценке динамики структуры неоваскулярных сетей в ходе анти-VEGF терапии препаратом Ранибизумаб у пациентов с неоваскулярной возрастной макулярной дегенерацией

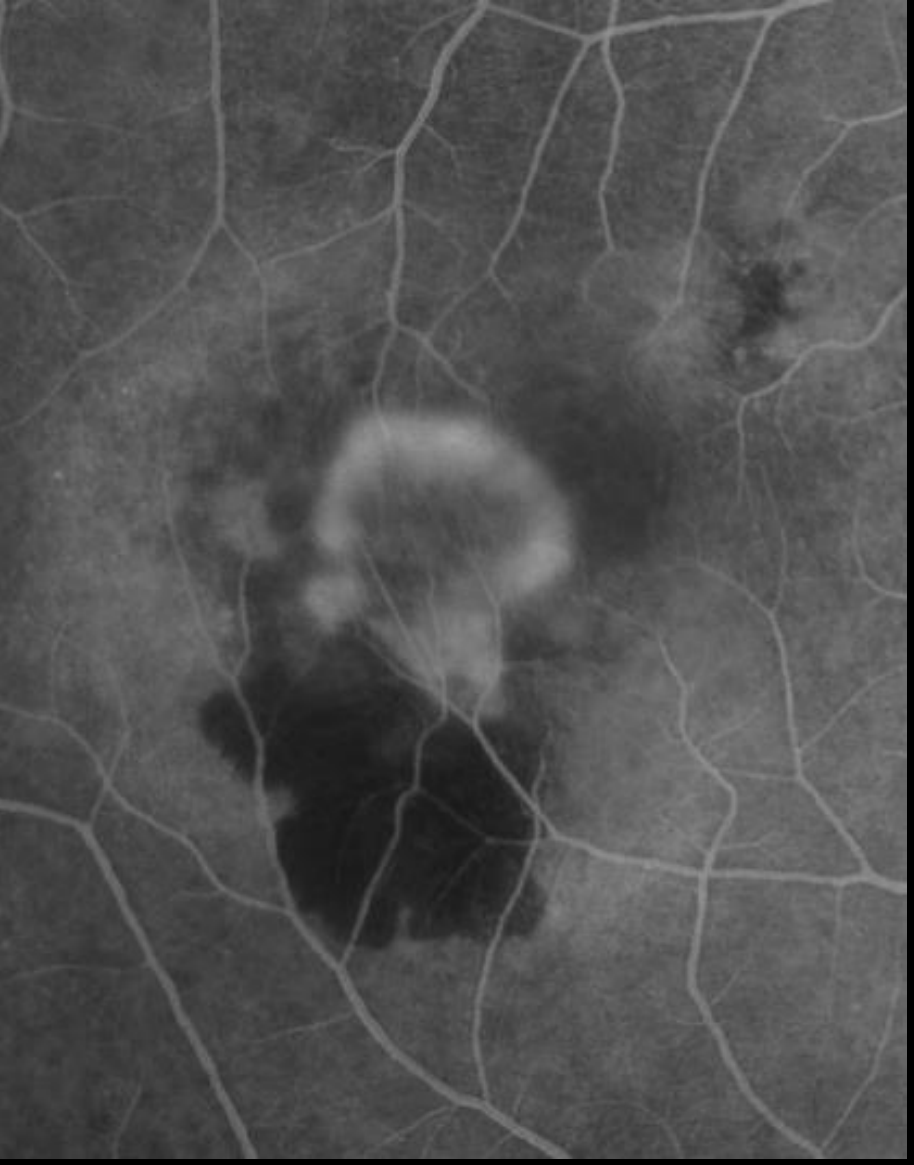

Накопление и просачивание флуоресцеина позволяет определять активность ХНВ

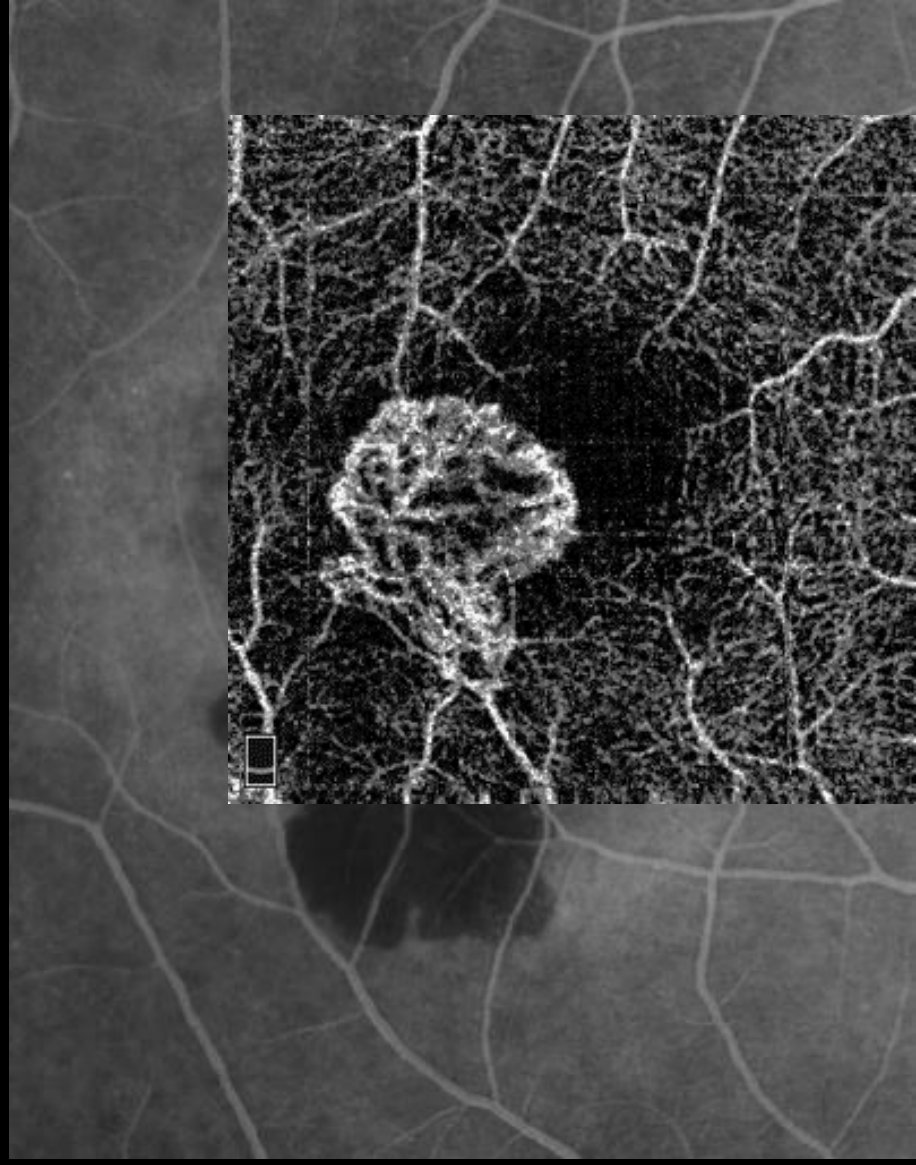

Применение ОКТ-ангиографии дает возможность увидеть подробную структуру неоваскулярного компонента

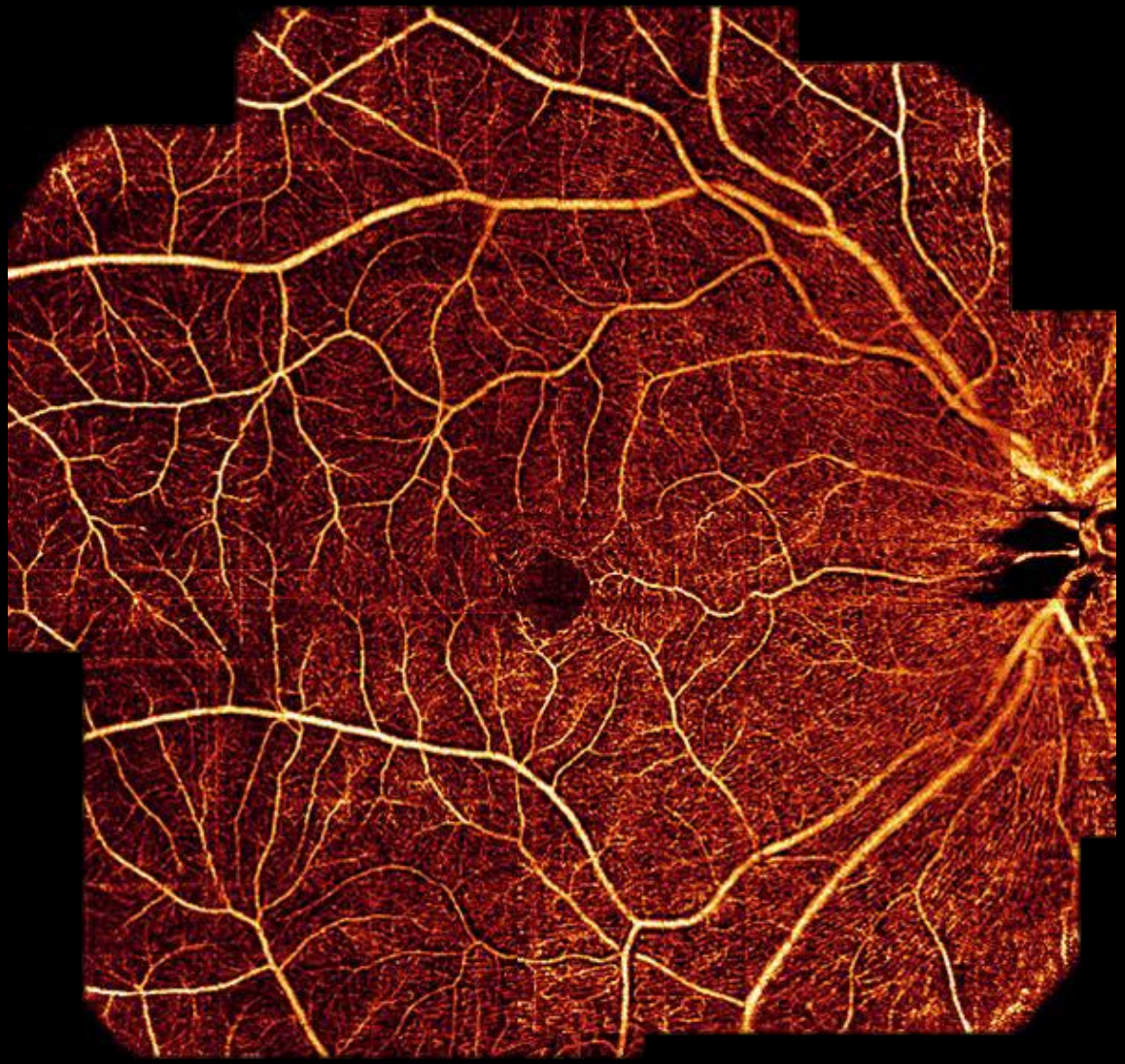

Возможность монтажа нескольких изображений в одно позволяет получить информацию о кровотоке во всех квадрантах макулы и парамакулярно

Материал и методы

- 43 пациента (43 глаза) с неоваскулярной формой ВМД

Обследование:

- Визометрия, биомикроофтальмоскопия
- Спектральная оптическая когерентная томография
  - **Optovue RTVue 100, режимы 3D macular, Line**
- ОКТ-ангиография
  - **Optovue RTVue XR Avanti, режимы 3D Widefield MCT, Cross Line, Angio Retina (3x3, 6x6 мм)**
- Флуоресцентная ангиография
  - **Topcon NW8F Plus**
  - **Zeiss VISUCAM 500**

Лечение:

- **3 последовательные ежемесячные инъекции Ранибизумаба (43 глаза) с еженедельным контролем на ОКТ-ангиографии (16 глаз)**

- **По данным спектральной ОКТ оценивались:**
  - **Протяженность и высота отслойки пигментного эпителия и нейросенсорной сетчатки, центральная толщина сетчатки до лечения и после каждой инъекции**
- **По данным ОКТ-ангиографии оценивались:**
  - **Послойная локализация ХНВ**
  - **Структура ХНВ**
  - **Площадь неоваскулярной сети (мм^2)**

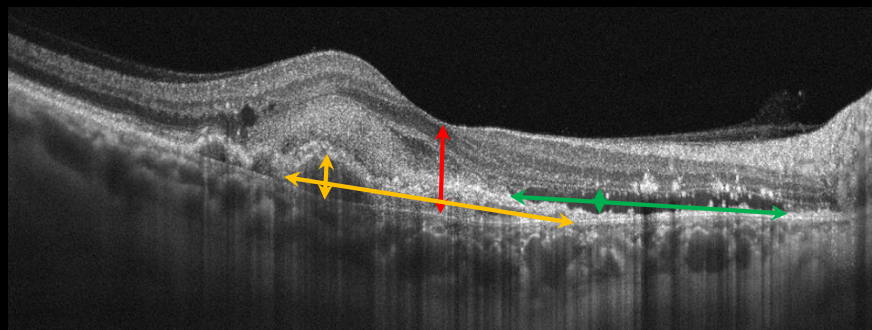

Результаты

Структура ХНВ

n=43

Древовидная 44,5%

55,5% **Петлевидная**

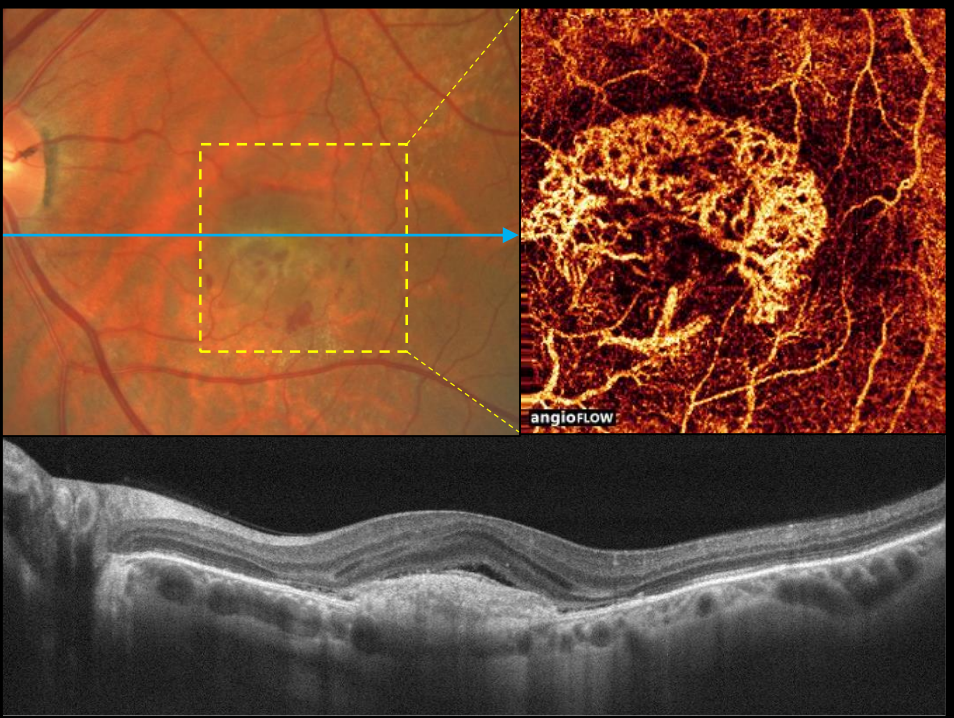

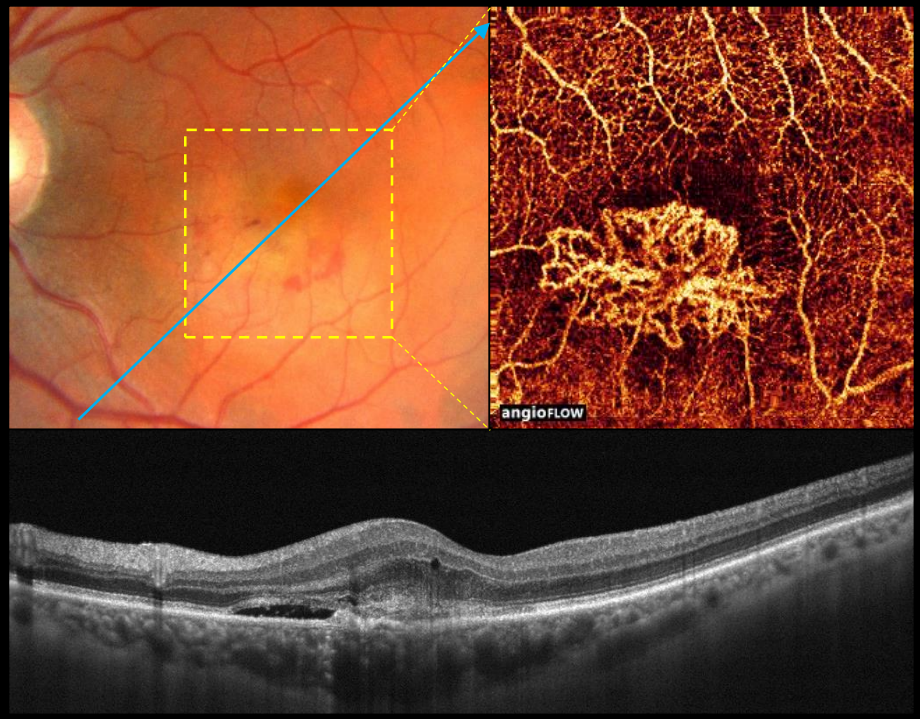

Результаты

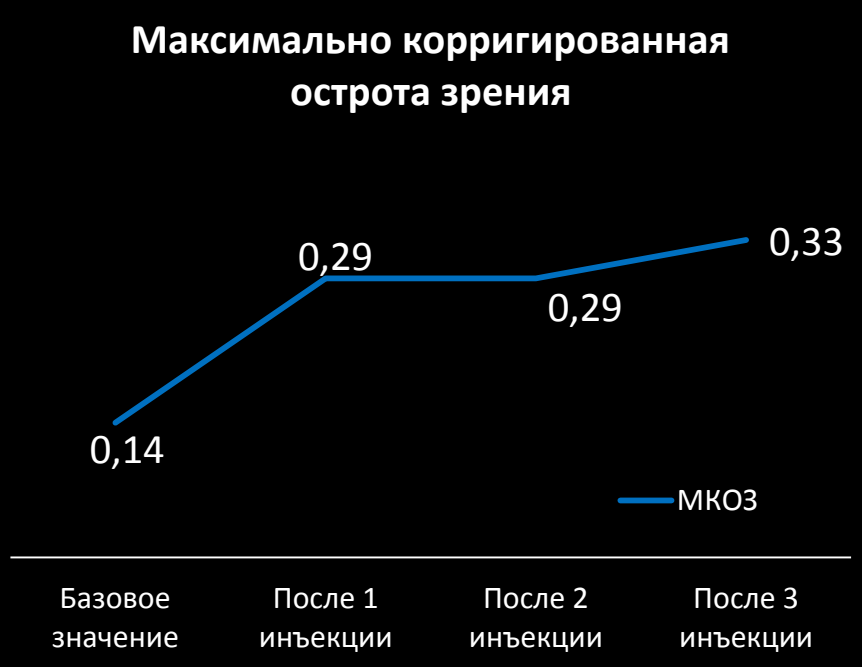

n=43

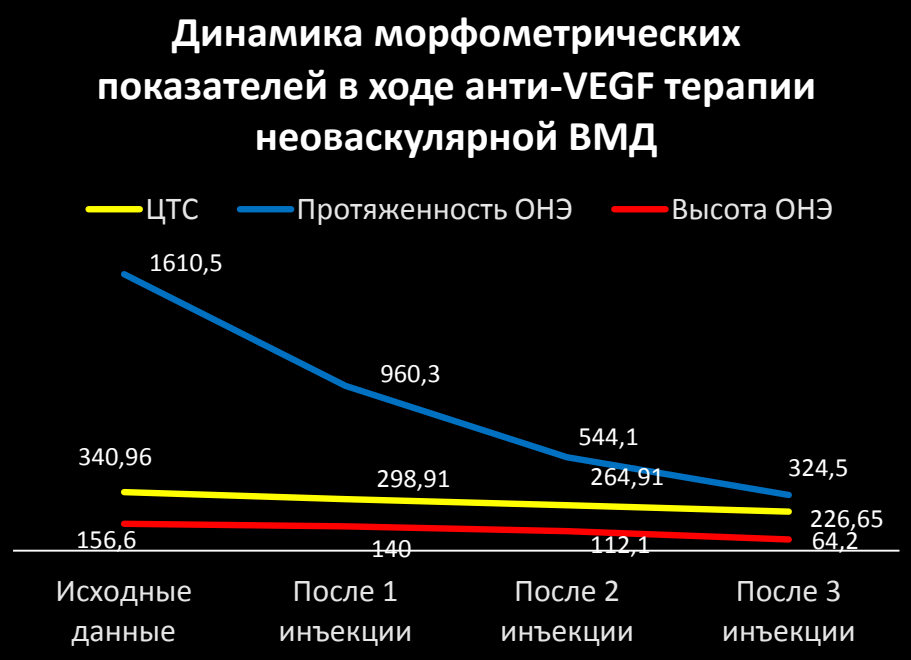

Результаты

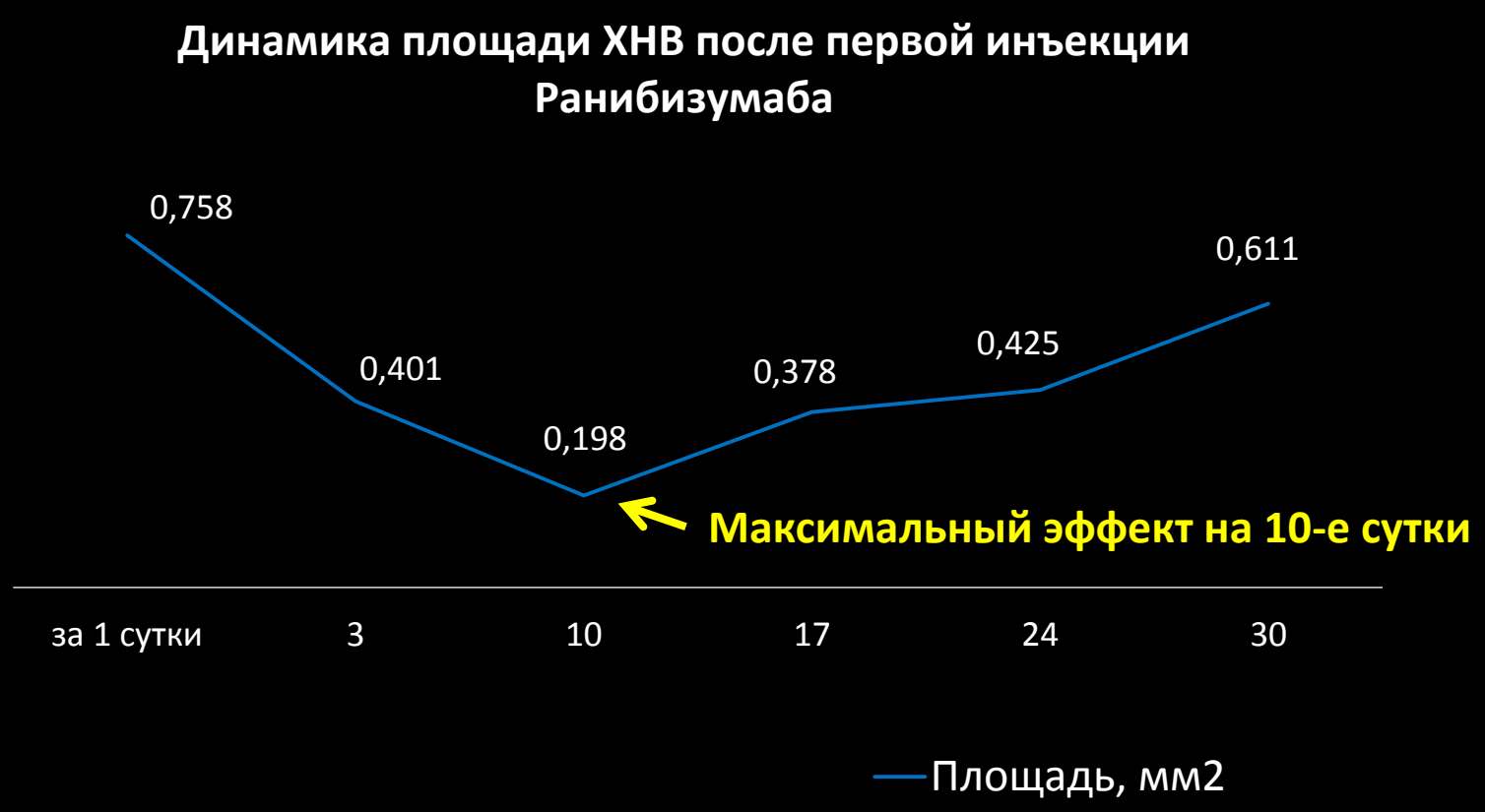
Динамика площади ХНВ после первой инъекции Ранибизумаба
0,758
0,401
0,198
0,378
0,425
0,611
Максимальный эффект на 10-е сутки
за 1 сутки
3
10
17
24
30
Площадь, мм2

Результаты

Динамика площади ХНВ в зависимости от структуры неоваскулярной сети

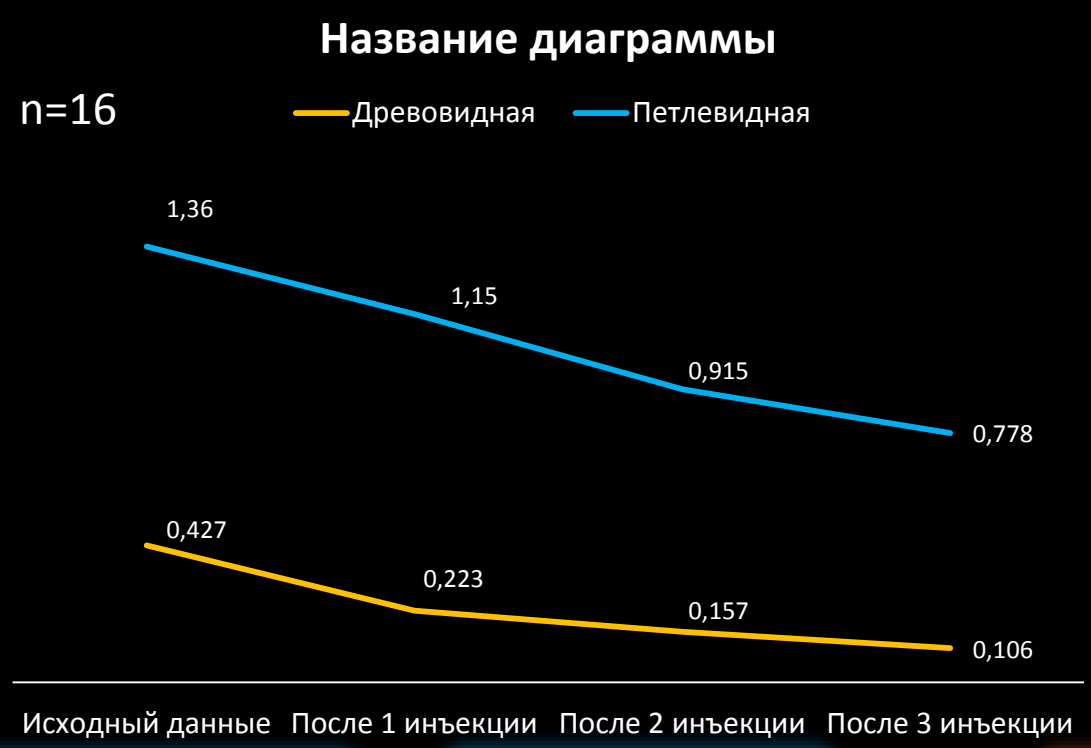

Уменьшение площади ХНВ после 3 ИВВЛ

Петлевидная – **в 1,75 раз**

Древовидная – **в 4 раза**

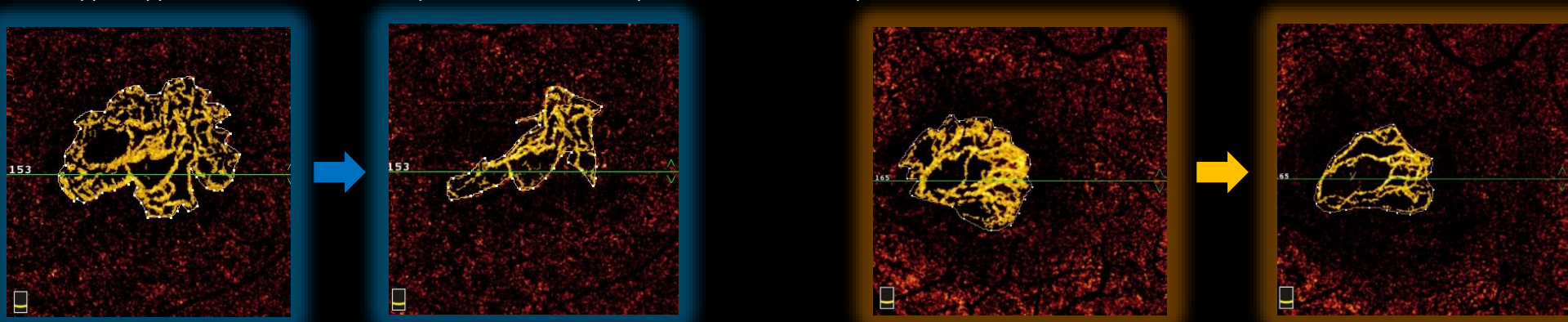

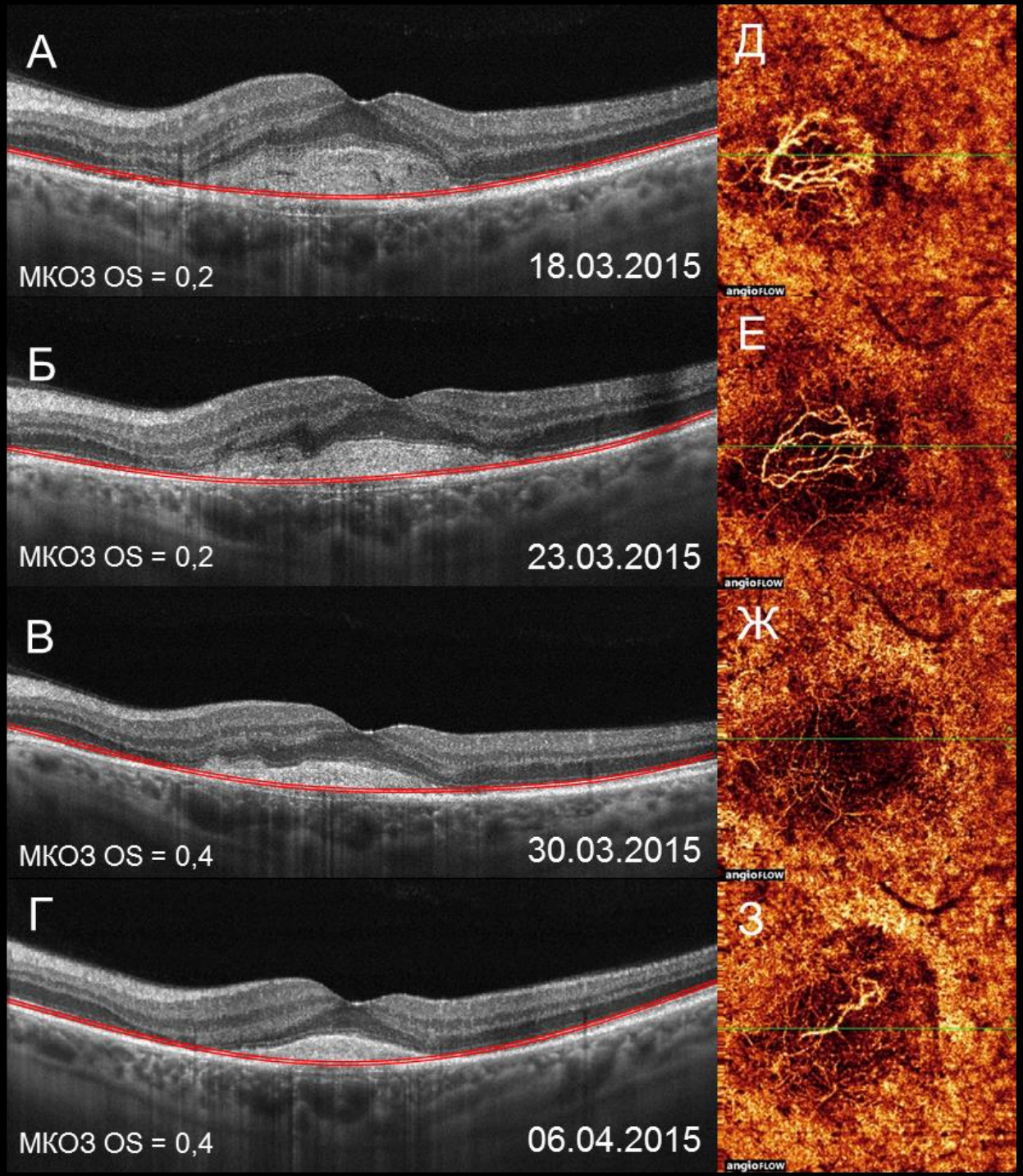

Пациент М. 67 лет.
ВМД, неоваскулярная стадия,
классическая ХНВ OS

ИВВЛ

3 дня после ИВВЛ:
истончение, разрежение
неоваскулярной сети

10 дней после ИВВЛ:
полное разрешение
неоваскулярного
компонента

17 дней после ИВВЛ:
рецидив неоваскуляризации
– другая локализация и
форма

Трансформация ХНВ

Пациент В. 71 год.
ВМД, неоваскулярная стадия, классическая ХНВ OS

За 1 сутки до 1-ой инъекции | 30 дней после 1-ой инъекции | 30 дней после 2-ой инъекции | 30 дней после 3-ой инъекции

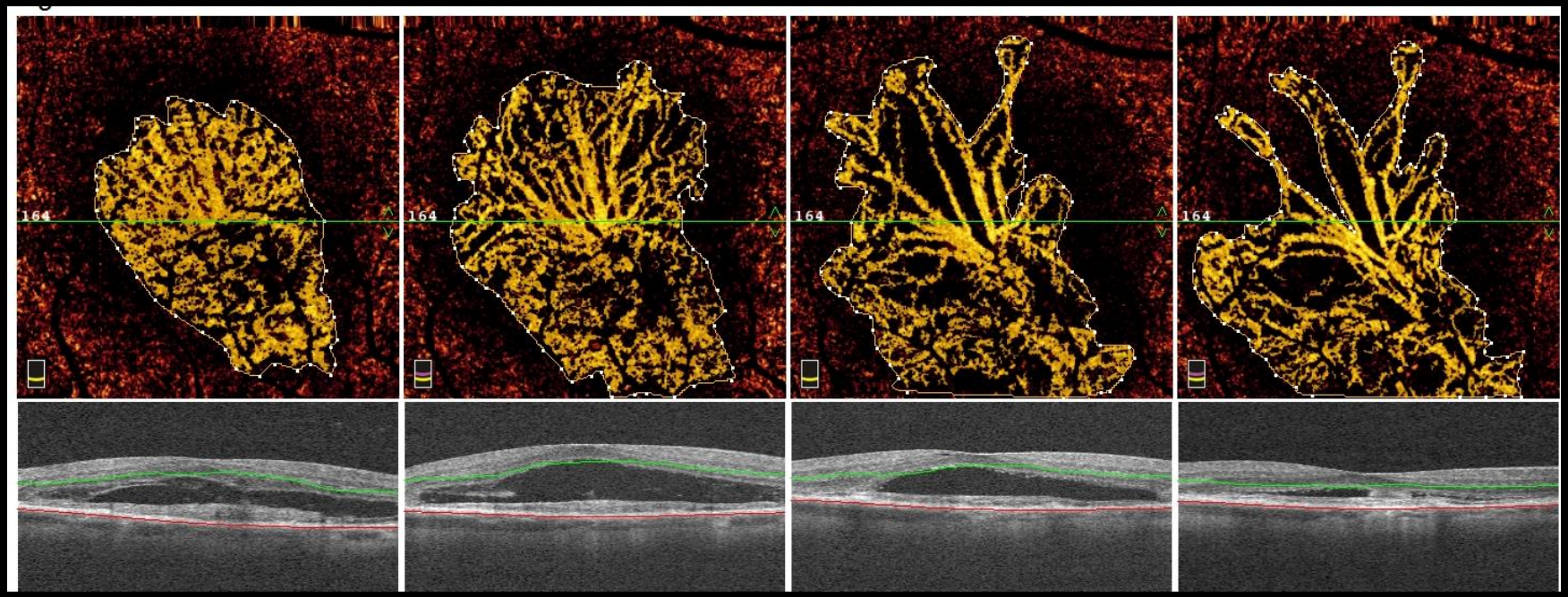

1,424 мм² | **1,772 мм²** | **1,540 мм²** | **1,472 мм²**

Случай увеличения площади неоваскуляризации после первой интравитреальной инъекции Ранибизумаба и дальнейшее ее разрежение и утрата мелких петель. После 3 последовательных инъекций транссудативный компонент уменьшился, однако большая часть неоваскулярных петель осталась.

Выводы

- ОКТ-ангиография позволяет определять послойную локализацию, структуру и площадь неоваскулярного компонента
- Проведение анти-VEGF терапии (3-х последовательных инъекций препарата Ранибизумаб) обусловливает снижение транссудации и площади новообразованных сосудов без полного регресса хориоидальной неоваскуляризации
- ОКТ-ангиография позволяет оценивать эффективность антиангиогенной терапии и способствует разработке тактики персонифицированного лечения