ОРИГИНАЛЬНЫЕ СТАТЬИ

© 2015 МНИОЦ «НОВЫЙ ВЗГЛЯД»

УДК 617.73:617-7

Принята в печать 29.08.2015

ОКТ-ангиография: количественная и качественная оценка микрососудистого русла заднего сегмента глаза

А. А. Александров[1], Б. М. Азнабаев[1,2], Т. Р. Мухамадеев[1,2], А. Ш. Загидуллина[2], Т. И. Дибаев[1,2]

[1] Центр лазерного восстановления зрения «Optimed», ул. 50 лет СССР, д. 8, Уфа, 450059, Россия
[2] Государственное бюджетное образовательное учреждение высшего профессионального образования «Башкирский государственный медицинский университет», ул. Ленина, д. 3, Уфа, 450077, Россия

РЕЗЮМЕ

Оптическая когерентная томография с ангиографией является новым, неинвазивным методом визуализации микрососудистого русла в офтальмологии. Данный диагностический метод расширяет возможности оптической когерентной томографии за счет способности «отделять» кровеносные сосуды от окружающих тканей на всей глубине сканирования, тем самым обеспечивая визуализацию микрососудистых сплетений. Важной особенностью этого метода является способность послойно визуализировать сосудистую сеть сетчатки и диска зрительного нерва, что прежде было невозможно, т. к. существующие методы позволяют получить информацию лишь о поверхностных слоях. Для анализа движения крови по сосудам проводится оценка изменения амплитуды отраженного от эритроцитов оптического луча. Это стало возможным благодаря разработке нового алгоритма декорреляции амплитуды с разделением спектра (от англ. split-spectrum amplitude-decorrelation angiography, SSADA). Количественный анализ микроциркуляции подразумевает расчет индекса кровотока (Index flow), оценку плотности микрососудистого рисунка и измерение площади дефектов кровенаполнения (зон неперфузии). Показано, что данный новый метод обладает широким потенциалом использования в клинической практике, а появившиеся новые параметры расширяют возможности диагностики таких заболеваний, как неоваскулярная форма возрастной макулярной дегенерации, диабетическая ретинопатия, посттромботическая ретинопатия и, что особенно важно, глаукома.

Прозрачность финансовой деятельности: Никто из авторов не имеет финансовой заинтересованности в представленных материалах или методах.

Конфликт интересов отсутствует.

Ключевые слова: ОКТ-ангиография, индекс кровотока, гемоперфузия, неоваскуляризация, возрастная макулярная дегенерация, диабетическая ретинопатия, посттромботическая ретинопатия, глаукомная оптиконейропатия.

Катарактальная и рефракционная хирургия. 2015. Т. 15, № 3. С. 4-9

SUMMARY

Quantitative and qualitative evaluation of microcirculatory blood vessels of the posterior segment using OCT angiography

A. A. Aleksandrov[1], B. M. Aznabaev[1,2], T. R. Mukhamadeev[1,2], A. Sh. Zagidullina[2], T. I. Dibaev[1,2]

[1] Center of Laser Vision Recovery «Optimeds», 8, 50 let SSSR Str. Ufa, 450059, Russia; [2] Bashkirian State Medical University, 3, Lenin Str. Ufa, 450077, Russia

Optical coherence tomography angiography is a novel non-invasive imaging technique in ophthalmology to visualize microvessels. This method expands the diagnostic potential of optical coherence tomography due to the possibility to «separate» blood vessels from surrounding tissues through the total scan depth thus providing visualization of microvascular networks. More importantly, this technique visualizes layer-by-layer retinal and optic nerve head vessels. Previously, it was impossible since current methods provided information on superficial layers only. To analyze blood flow through the vessels, changes in the amplitude of optical beam reflection from erythrocytes are evaluated. This is due to the development of novel algorithm of split-spectrum amplitude-decorrelation angiography (SSADA). Quantitative analysis of microcirculation implies the calculation of flow index, the assessment of microvascular density, and the evaluation of non-perfusion areas. It was demonstrated that this novel method has a great potential diagnostic entity. In addition, new parameters

Контактная информация: Александров Аркадий Андреевич, arkashapost@mail.ru
Contact information: Aleksandrov Arkadiy Andreevich, arkashapost@mail.ru

provide diagnosis of many ocular disorders, i.e., neovascular age-related macular degeneration, diabetic retinopathy, retinal vein occlusion, and glaucoma.

Financial disclosure: Authors have no financial or property interests related to this article.

There is no conflict of interests.

Keywords: OCT angiography, blood flow index, hemoperfusion, neovascularization, age-related macular degeneration, diabetic retinopathy, retinal vein occlusion, glaucomatous optic neuropathy.

Cataractal and Refractive Surgery. 2015. Vol. 15, No. 3. P. 4–9

ВВЕДЕНИЕ

Оптическая когерентная томография с ангиографией (ОКТ-ангиография, ОКТА, ангиоОКТ) — новый неинвазивный метод визуализации сосудов в офтальмологии, важным преимуществом которого является отсутствие необходимости внутривенного введения контрастных веществ, зачастую сопряженное с рядом рисков [1-5]. Сканирование длится всего несколько секунд и не доставляет каких-либо неудобств пациенту, при этом исследователь получает бесценную информацию об ангиоархитектонике сетчатки и диска зрительного нерва (ДЗН).

За свою 24-летнюю историю развития оптическая когерентная томография (ОКТ) прошла путь от морфологического до функционального метода исследования. Благодаря увеличенной скорости сканирования и появлению алгоритма декорреляции амплитуды с разделением спектра (от англ. split-spectrum amplitude-decorrelation angiography, SSADA) на томографах последнего поколения появилась возможность визуализации кровеносных сосудов глазного дна [4]. В данной методике для анализа движения крови по сосудам используется информация об изменении амплитуды отраженного от эритроцитов оптического луча [3, 4, 6]. ОКТ-ангиография позволяет дифференцировать кровеносные сосуды от окружающих тканей на всей глубине сканирования. Одной из важных особенностей этого диагностического метода является возможность послойной визуализации всей сосудистой сети сетчатки и ДЗН, что прежде было невозможно, т. к. традиционная ангиография с флюоресцеином и индоцианин-зеленым позволяет получить информацию лишь о поверхностных слоях [5, 7].

Особый интерес представляет возможность проводить количественную оценку микрокапиллярного кровотока. К новым ОКТА-характеристикам относят индекс кровотока, представляющий собой среднее значение декорреляции амплитуды, площадь зон перфузии и зон неперфузии, а также индекс плотности микрокапилляров на единицу площади [4, 6, 8, 9-13].

На сегодняшний день данный метод пока не имеет широкого применения в клинической практике, но обладая бесспорным потенциалом, вероятно, в ближайшее время займет важное место в диагностике таких заболеваний, как возрастная макулярная дегенерация, диабетическая ретинопатия, посттромботическая ретинопатия и глаукома.

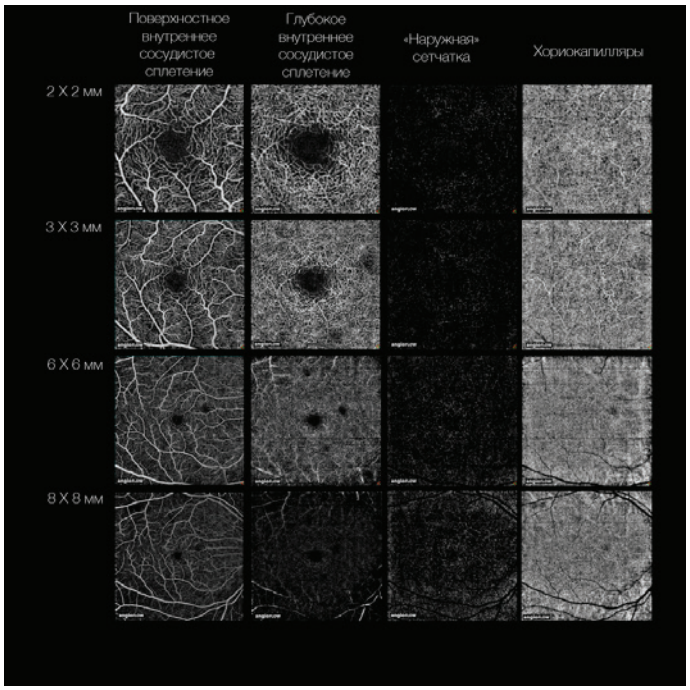

Рис. 1. ОКТ-ангиограммы, изображающие «разделение» слоев сетчатки здорового человека, выполненные в различных размерах.

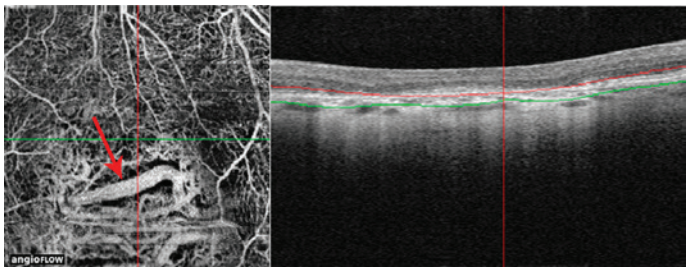

Рис. 2. ОКТ и ОКТА пациента с сухой формой ВМД.

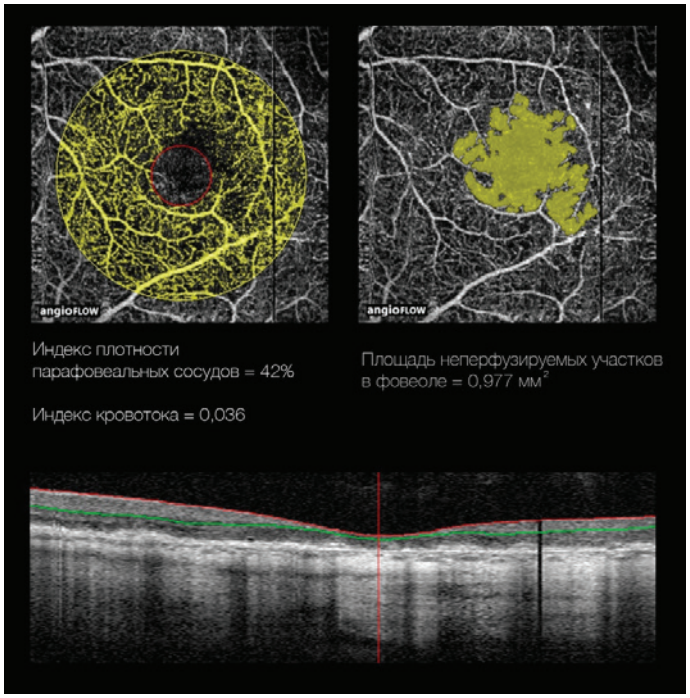

Рис. 3. ОКТА-параметры кровотока макулярной области у пациента с атрофической формой ВМД.

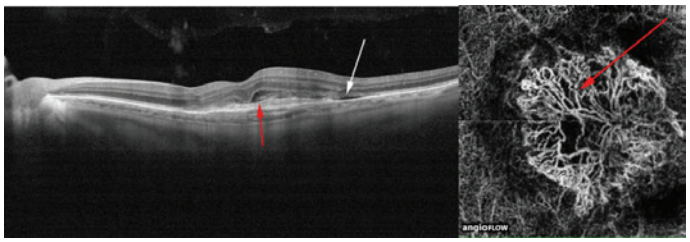

Рис. 4. ОКТА пациента с ВМД с «классической» неоваскулярной мембраной.

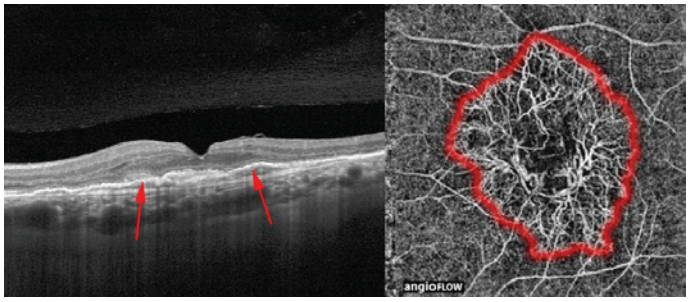

Рис. 5. ОКТА пациента с ВМД со «скрытой» неоваскулярной мембраной.

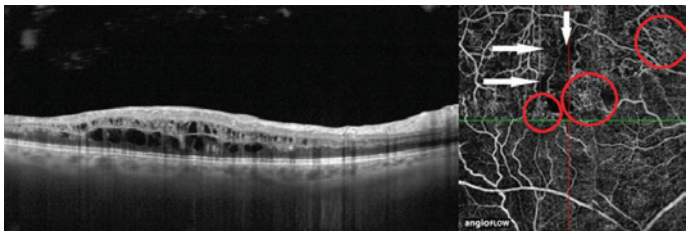

Рис. 6. ОКТА пациента, перенесшего 3 месяца назад окклюзию верхневисочной ветви центральной вены сетчатки.

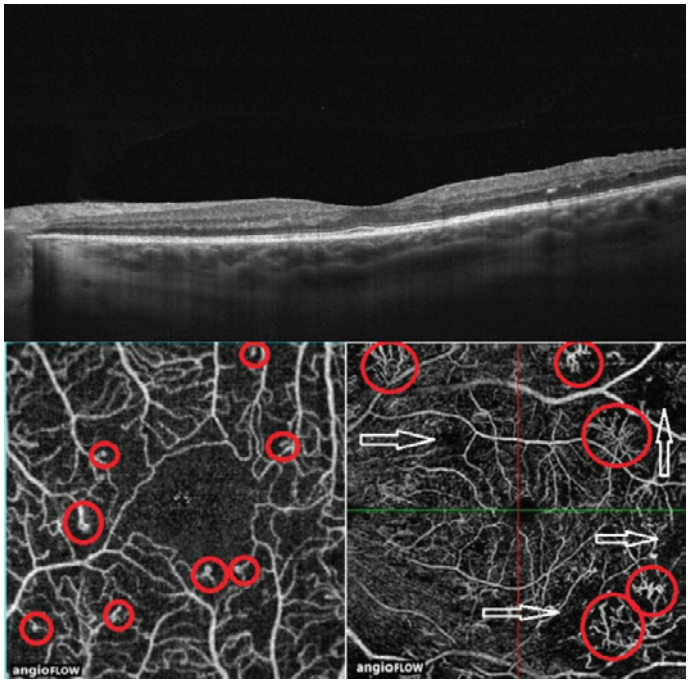

Рис. 7. ОКТА пациента с препролиферативной стадией диабетической ретинопатии.

ЦЕЛЬ

Изучение возможностей ОКТ-ангиографии в диагностике заболеваний заднего отдела глаза.

ПАЦИЕНТЫ И МЕТОДЫ

Обследование больных проводили в Центре лазерного восстановления зрения «OPTIMED» с помощью оптического когерентного томографа Avanti RTVue XR (Optovue, США) с функцией ангиографии. Прибор осуществляет сканирование со скоростью 70000 А-сканов в секунду. Программное обеспечение позволяет получать ангиограммы с областью сканирования 2×2, 3×3, 6×6 и 8×8 мм. Дальнейшее автоматизированное послойное разделение снимков представляет исследователю возможность разделить скан на поверхностные и глубокие сосудистые сплетения, «наружную» сетчатку и хориокапилляры (см. Рис. 1). «Разделение» ретинальных слоев может быть осуществлено оператором вручную путем «прокручивания» всех сканов, что позволяет исследователю точно определить уровень залегания патологического процесса.

ОКТ-ангиография при атрофической (сухой) форме возрастной макулярной дегенерации

Данный вид возрастной макулярной дегенерации (ВМД) характеризуется появлением друз на уровне комплекса пигментный эпителий (ПЭ) — мембрана Бруха, утратой слоя фоторецепторов и клеток пигментного эпителия и развитием в финале т. н. географической атрофии. На рис. 2 представлена картина, характеризующая атрофическую (сухую) форму ВМД. Справа на ОКТ-снимке определяется локальный участок резкого истончения сетчатки в зоне фовеа за счет атрофии пигментного эпителия. Слева на ОКТ-ангиограмме на уровне комплекса ПЭ — мембрана Бруха в результате сформировавшегося дефекта впигментном эпителии четко визуализируется толстый хориоидальный сосуд (указан красной стрелкой).

На рис. 3 представлены ОКТА-параметры кровотока макулярной области пациента с сухой формой ВМД. При данном заболевании происходит снижение всех параметров кровотока.

ОКТ-ангиография при неоваскулярной (влажной) форме возрастной макулярной дегенерации

Это заболевание характеризуется развитием новообразованных сосудов, которые прорастают из хориокапилляров через дефекты мембраны Бруха под пигментный эпителий сетчатки и/или нейроэпителий, в результате чего в макулярной зоне формируется субретинальная неоваскулярная мембрана. Различают два типа неоваскуляризации: «классическую» (локализуется над пигментным эпителием или на его уровне) и «скрытую» (локализуется под пигментным эпителием). В дальнейшем при прогрессировании заболевания происходят разрывы новообразованных сосудов, вследствие чего образуются субретинальные геморрагии, которые в финале патологического процесса замещаются фиброзной тканью. Исходом неоваскулярной ВМД является формирование субретинального рубца.

На рис. 4 представлена картина ВМД с «классической» неоваскулярной мембраной. Слева на ОКТ-

снимке субфовеально на уровне пигментного эпителия определяется гиперрефлективный участок — неоваскулярная мембрана (указана красной стрелкой), окруженный в височном секторе щелевидной отслойкой нейроэпителия (указана белой стрелкой). Справа представлена ОКТ-ангиограмма на уровне, расположенном над пигментным эпителием, при этом четко определяется неоваскулярная древовидная сосудистая сеть, занимающая обширный участок.

На рис. 5 представлена картина ВМД со «скрытой» неоваскулярной мембраной. Слева на ОКТ-снимке субфовеально визуализируется отслойка пигментного эпителия со среднерефлективным содержимым (указана красными стрелками). Справа представлена ОКТ-ангиограмма на уровне пигментного эпителия. На снимке определяется плотная неоваскулярная сеть, локализующаяся в пределах зоны отслойки пигментного эпителия.

ОКТ-ангиография при постромботической ретинопатии

Заболевание развивается спустя несколько месяцев после перенесенной окклюзии вен сетчатки. При отсутствии восстановления кровотока или его частичном восстановлении в пораженной аркаде при условии недостатка коллатералей для обеспечения нормальной циркуляции крови образуются зоны ишемии, являющиеся инициаторами неоваскуляризации. На данном этапе макулярный отек подвергается резорбции, однако в некоторых случаях может сохраняться мелкокистозный отек макулы. Также характерно интраретинальное отложение твердых экссудатов.

На рис. 6 представлена картина постромботической ретинопатии, которая развилась спустя 3 месяца после перенесенной окклюзии верхне-височной ветви центральной вены сетчатки. Слева на ОКТ-снимке верхне-височного сектора сетчатки визуализируется мелкокистозный отек нейроэпителия, интраретинально определяются гиперрефлективные включения (твердые экссудаты). Справа на ОКТ-ангиограмме на уровне внутренних слоев сетчатки в верхне-височном секторе визуализируются зоны капиллярной неперфузии (указаны стрелками), кругами отмечены зоны неоваскуляризации, определяющиеся в виде локальных древовидных сплетений.

ОКТ-ангиография при диабетической ретинопатии

Данное осложнение сахарного диабета развивается вследствие длительной гипергликемии, в результате чего происходят патологические изменения стенки сосудов и появляются микроаневризмы. При продолжающейся гипергликемии развивается патологическая сосудистая проницаемость, характеризующаяся выходом за пределы сосудов форменных элементов крови, а также микрочастиц белков и жиров, которые откладываются в толще сетчатки (непролиферативная стадия). В некоторых микрососудах происходит выраженная окклюзия, что инициирует развитие ишемии в отдельных участках сетчатки и появление ретинальных геморрагий (препролиферативная стадия). Вышеперечисленные изменения способствуют развитию неоваскуляризации. Неполноценные новообразованные сосуды могут приводить к массивному кровоизлиянию в стекловидное тело, что в дальнейшем проявляется ростом фиброзной ткани, которая тяжами крепится к сетчатке и ДЗН и при тракционном воздействии может вызвать отслойку сетчатки (пролиферативная стадия).

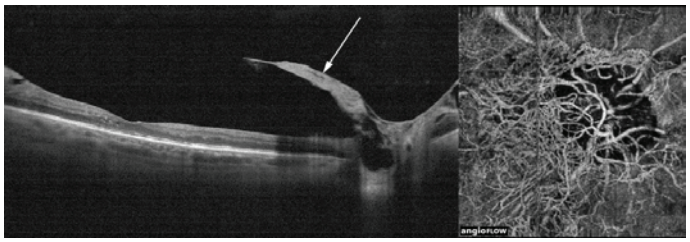

Рис. 8. ОКТА пациента с пролиферативной стадией диабетической ретинопатии.

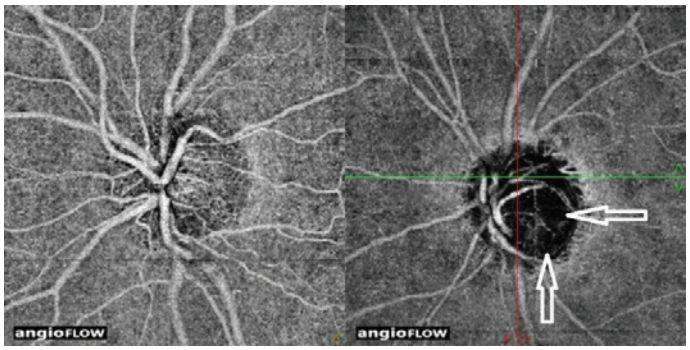

Рис. 9. Индексы кровотока макулярной области у здорового человека и пациентов спрепролиферативной и пролиферативной стадиями диабетической ретинопатии.

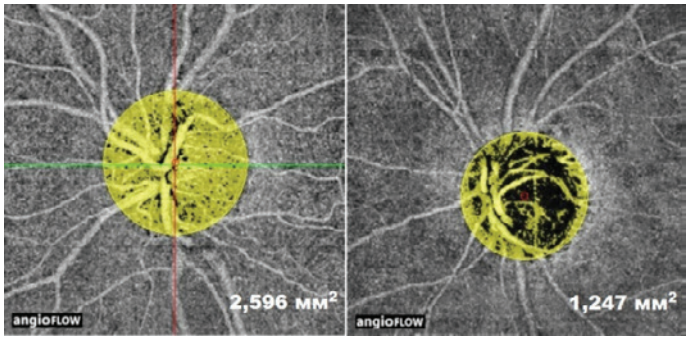

Рис. 10. ОКТА здорового человека и больного глаукомой.

На рис. 7 представлена картина препролиферативной стадии диабетической ретинопатии. Вверху на ОКТ-снимке макулярной зоны сетчатки визуализируется интраретинальное отложение твердых экссудатов. Слева внизу представлена ОКТ-ангиограмма на уровне поверхностных внутренних слоев нейроэпителия, на которой четко видны микроаневризмы (обведены красными кругами). На ОКТ-ангиограмме справа внизу на уровне глубоких внутренних слоев нейроэпителия определяются участки неоваскуляризации в виде тонких извитых сплетений (обведены

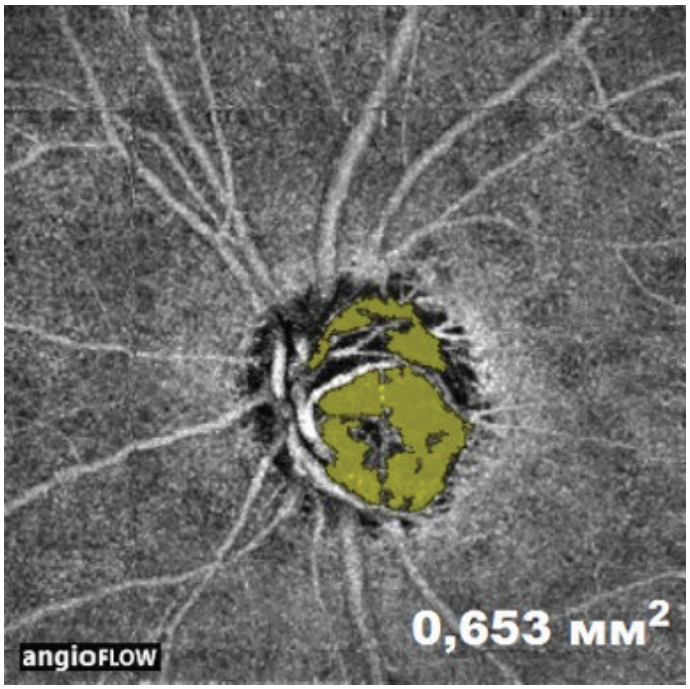

Рис. 11. Оценка площади зон гемоперфузии ДЗН посредством ОКТА у здорового человека и больного глаукомой.

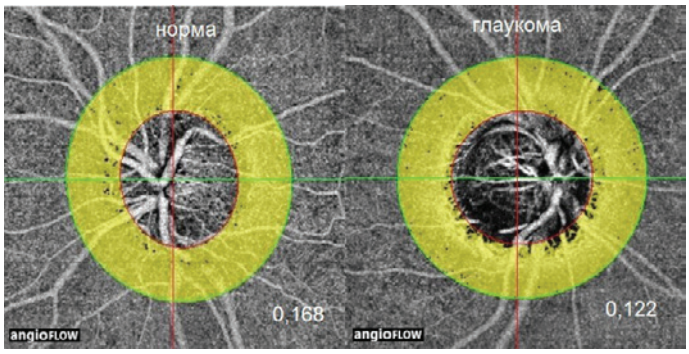

Рис. 12. Оценка площади зон неперфузии посредством ОКТА у больного глаукомой.

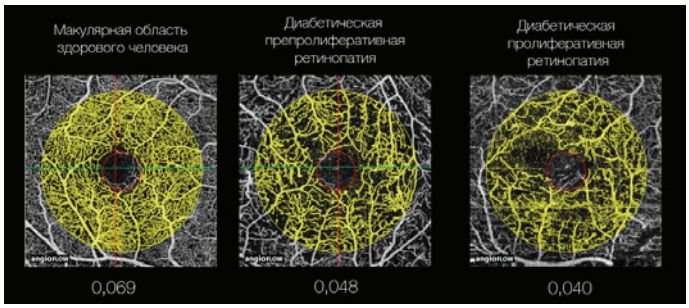

Рис. 13. Оценка индекса кровотока у здорового человека и у больного глаукомой.

красными кругами); стрелками указаны зоны капиллярной неперфузии.

На рис. 8 представлена картина пролиферативной стадии диабетической ретинопатии. Слева на ОКТ-снимке визуализируется фиброваскулярная ткань, плотно фиксированная к сетчатке в области ДЗН (указана белой стрелкой). Справа на ОКТ-ангиограмме ДЗН на уровне радиальных перипапиллярных сосудов определяется густая неоваскулярная сеть (указана белыми стрелками).

На рис. 9 показано снижение индекса кровотока у больных с разными стадиями диабетической ретинопатии по сравнению с индексом кровотока здорового человека.

ОКТ-ангиография при глаукомной оптиконейропатии

Согласно сосудистой теории патогенеза оптиконейропатии при глаукоме, ведущую роль в развитии заболевания играет снижение гемоперфузии ДЗН, вследствие чего возникает его ишемия. На сегодняшний день ОКТ-ангиография, являясь новым диагностическим методом визуализации, позволяет получить послойную информацию об ангиоархитектонике ДЗН (от поверхностных сосудов до решетчатой пластинки), оценить перипапиллярный кровоток и неинвазивно количественно оценить гемоперфузию ДЗН, что до появления данного диагностического метода было невозможно.

На рис. 10 слева изображена ОКТА ДЗН здорового человека, где четко определяется микрососудистая сеть на всей поверхности диска. На снимке справа представлена ОКТА ДЗН больного глаукомой, на которой микрососудистая сеть не просматривается, при этом в нижне-височном секторе визуализируются обширные неперфузируемые участки (указаны стрелками).

Программное обеспечение томографа позволяет производить измерение площади зон гемоперфузии ДЗН (см. Рис. 11), а также площади зоны неперфузируемого участка (см. Рис. 12). На рис. 11 представлены ОКТА здорового человека (слева) и больного глаукомой (справа). Видно, что у больного глаукомой площадь гемоперфузии ДЗН уменьшена в 2 раза.

Новым количественным параметром оценки ДЗН является индекс кровотока. Существуют единичные публикации об изучении данного параметра, в которых показано снижение индекса кровотока ДЗН по сравнению с группой контроля [8, 9, 13].

На рис. 13 показано снижение индекса кровотока у больного глаукомой.

Все вышеперечисленные ОКТА-характеристики кровотока могут быть использованы в клинической практике для ранней диагностики глаукомы и оценки ишемического процесса при динамическом наблюдении на фоне проводимой терапии.

ЗАКЛЮЧЕНИЕ

ОКТ-ангиография, являясь новым методом диагностики в офтальмологии, обладает большим потенциалом для использования в ежедневной клинической практике. Метод важен в диагностике таких заболеваний, как ВМД, окклюзия ретинальных вен, диабетическая ретинопатия и глаукомная оптиконейропатия. Неинвазивность, безболезненность и быстрота проведения делают этот метод комфортным для пациента, а простота проведения, информативность и возмож-

ность использования так часто, насколько это необходимо, — привлекательным для врача.

Александров Аркадий Андреевич, Центр лазерного восстановления зрения «Optimed», ул. 50 лет СССР, д. 8, Уфа, 450059, Россия

СПИСОК ЛИТЕРАТУРЫ

1. Ahmad A., Jia Y., Huang D. Does blood flow measurement have a role in glaucoma care? Glaucoma Today. 2014. Available at: http://glaucomatoday.com/pdfs/gt0914_F_aref.pdf.
2. De Carlo T.E., Bonini Filho M.A., Chin A.T., Adhi M., Ferrara D., Baumal C.R., Witkin A.J., Reichel E., Duker J.S., Waheed N.K. Spectral domain optical coherence tomography angiography (OCTA) of choroidal neovascularization. Ophthalmology. 2015; 122 (6): 1228-1238.
3. Gangjun L., ed. Selected topics in optical coherence tomography. Rijeka: InTech; 2012.
4. Lumbroso B., Huang D., Jia Y., Fujimoto J. A, Rispoli M. Clinical Guide to Angio-OCT: Non Invasive, Dyeless OCT Angiography. New Delhi: Jaypee Brothers Medical Pub.; 2015.
5. Moult E., Choi W., Waheed N.K., Adhi M., Lee B., Lu C.D., Jayaraman V., Potsaid B., Rosenfeld P.J., Duker J. S, Fujimoto J.G. Ultrahigh-speed swept-source OCT angiography in exudative AMD. Ophthalmic Surg. Lasers Imaging Retina. 2014; 45 (6): 496-505.
6. Huang D. OCT angiography measures ONH blood flow. Ophthalmology times. 2013. Available at: http://ophthalmologytimes.modernmedicine.com/ophthalmologytimes/content/tags/david-huang-md/oct-angiography-measures-onh-blood-flow?page = full.
7. Choi W., Mohler K.J., Potsaid B., Lu C.D., Liu J.J., Jayaraman V., Cable A.E., Duker J.S., Huber R., Fujimoto J.G. Choriocapillaris and choroidal microvasculature imaging with ultrahigh speed OCT angiography. PLoSOne. 2013; 8 (12): e81499.
8. Jia Y., Wei E., Wang X., Zhang X., Morrison J., Parikh M., Lombardi L.,Gattey D., Armour R., Edmunds B., Kraus M., Fujimoto J., Huang D. Optical coherence tomography angiography of optic disc perfusion in glaucoma. Ophthalmology. 2014; 121 (7):1322-1332.
9. Morrison J., Tokayer J., Tan O., Lombardi L., Baumann B., Lu C.D., Choi W.J., Fujimoto G., Huang D. Quantitative OCT angiography of optic nerve head blood flow. Biomed. Opt. Express. 2012;3 (12):3127-3137.
10. Schwartz D.M., Fingler J., Kim D.Y., Zawadzki R.J., Morse L.S., Park S.S., Fraser S.E., Werner J.S. Phase-variance optical coherence tomography: a technique for noninvasive angiography. Ophthalmology. 2014;121 (1): 180-187.
11. Wei E.,Jia Y., Tan O., Potsaid B., Liu J.J.,Choi W.,Fujimoto J.,Huang D. Parafovealretinal vascular response to pattern visual stimulation assessed with OCT angiography. PLoS One. 2013; 8 (12): e81343.
12. Азнабаев Б.М., Мухамадеев Т.Р., Дибаев Т.И. Оптическая когерентная томография + ангиография глаза. М.: Август Борг; 2015.
13. Александров А.А., Азнабаев Б.М., Мухамадеев Т.Р., Загидуллина А.Ш., Дибаев Т.И. Первый опыт применения ОКТ-ангиографии в диагностике глаукомы // Современные технологии в офтальмологии. Материалы X Всероссийской научной конференции молодых ученых «Актуальные проблемы офтальмологии». Новое в офтальмологии. 2015; 3 (7): 9-10.

REFERENCES

1. Ahmad A., Jia Y., Huang D. Does blood flow measurement have a role in glaucoma care? Glaucoma Today. 2014. Available at: http://glaucomatoday.com/pdfs/gt0914_F_aref.pdf.
2. De Carlo T.E., Bonini Filho M.A., Chin A.T., Adhi M., Ferrara D., Baumal C.R., Witkin A.J., Reichel E., Duker J.S., Waheed N.K. Spectral domain optical coherence tomography angiography (OCTA) of choroidal neovascularization. Ophthalmology. 2015; 122 (6): 1228-1238.
3. Gangjun L., ed. Selected topics in optical coherence tomography. Rijeka: InTech; 2012.
4. Lumbroso B., Huang D., Jia Y., Fujimoto J. A, Rispoli M. Clinical Guide to Angio-OCT: Non Invasive, Dyeless OCT Angiography. New Delhi:Jaypee Brothers Medical Pub.; 2015.
5. Moult E., Choi W., Waheed N.K., Adhi M., Lee B., Lu C.D., Jayaraman V., Potsaid B., Rosenfeld P.J., Duker J. S, Fujimoto J.G. Ultrahigh-speed swept-source OCT angiography in exudative AMD. Ophthalmic Surg. Lasers Imaging Retina. 2014; 45 (6): 496-505.
6. Huang D. OCT angiography measures ONH blood flow. Ophthalmology times. 2013. Available at: http://ophthalmologytimes.modernmedicine.com/ophthalmologytimes/content/tags/david-huang-md/oct-angiography-measures-onh-blood-flow?page = full.
7. Choi W., Mohler K.J., Potsaid B., Lu C.D., Liu J.J., Jayaraman V., Cable A.E., Duker J.S., Huber R., Fujimoto J.G. Choriocapillaris and choroidal microvasculature imaging with ultrahigh speed OCT angiography. PLoS One. 2013; 8 (12): e81499.
8. Jia Y., Wei E., Wang X., Zhang X., Morrison J., Parikh M., Lombardi L., Gattey D., Armour R., Edmunds B., Kraus M., Fujimoto J., Huang D. Optical coherence tomography angiography of optic disc perfusion in glaucoma. Ophthalmology. 2014; 121 (7): 1322-1332.
9. Morrison J., Tokayer J., Tan O., Lombardi L., Baumann B., Lu C.D., Choi W.J., Fujimoto G., Huang D. Quantitative OCT angiography of optic nerve head blood flow. Biomed. Opt. Express. 2012; 3 (12): 3127-3137.
10. Schwartz D.M., Fingler J., Kim D.Y., Zawadzki R.J., Morse L.S., Park S.S., Fraser S.E., Werner J.S. Phase-variance optical coherence tomography: a technique for noninvasive angiography. Ophthalmology. 2014; 121 (1): 180-187.
11. Wei E., Jia Y., Tan O., Potsaid B., Liu J.J., Choi W., Fujimoto J., Huang D. Parafoveal retinal vascular response to pattern visual stimulation assessed with OCT angiography. PLoS One. 2013; 8 (12): e81343.
12. Aznabaev B.M., Mukhamadeev T.R., Dibaev T.I. [Optical coherence tomography + angiography of the eye]. *Opticheskaya kogerentnaya tomografiya + angiografiya glaza.* Moscow, Avgust Borg, 2015. (in Russ.).
13. Aleksandrov A.A., Aznabaev B.M., Mukhamadeev T.R., Zagidullina A.Sh., Dibaev T.I. [The first experience of OCT angiography in glaucoma diagnosis. International conference of young scientists «Actual problems of ophthalmology»: Materials]. ***P****ervyy opyt primeneniya OKT-angiografii v diagnostike glaukomy. Materialy X Mezhdunarodnoy konferentsii molodykh uchenykh «Aktual'nye problemy v oftal'mologii».* [Novel in Ophthalmology]. *Novoe v oftal'mologii.* 2015; 3 (7): 9-10. (in Russ.).